

**A MIOKARDIÁLIS INFARKTUS KORÁNAK MEGHATÁROZÁSA ÉS A
SZIGNIFIKÁNS KORONÁRIA BETEGSÉG PERIFÉRIÁS ÉRBETEGEKEN TÖRTÉNŐ
IDENTIFIKÁLÁSA KARDIOVASZKULÁRIS SZÍV MÁGNESES REZONANCIÁS
VIZSGÁLATTAL**

PhD értekezés tézisei

Dr. Kirschner Róbert

Doktori iskola vezetője: Prof. Dr. Komoly Sámuel, PhD, DSc

Doktori program vezetője: Prof. Dr. Róth Erzsébet, PhD, DSc

Témavezető: Prof. Dr. habil. Simor Tamás, PhD

Pécsi Tudományegyetem Klinikai Központ

Szívgyógyászati Klinika

Pécs

2011

1 BEVEZETÉS

A nyugati világban az iszkémiás szívbetegség továbbra is a vezető halálok, ezen belül a szívizom infarktus a szív- és érrendszeri megbetegedések meghatározó alkotóeleme. A szívizom infarktus incidenciájának, prognózisának javítása érdekében tett erőfeszítések a koronária betegség kívánatos halálozás csökkenésének fontos tényezői.

A különböző képalkotó eljárások fejlődése az irreverzibilisen károsodott szívizom szövet és az infarktust követően kialakuló hegszövet gyógyulása során zajló pathológiai folyamatok hatékonyabb nyomonkövetését eredményezheti in vivo. Ez hozzájárulhat a hegszövet kialakulása folyamatának mélyebb megértéséhez, mely a jövőben lehetőséget nyújthat az ezen folyamatokba történő intervencióra, a kamrai remodelling kedvező irányba történő befolyásolására. Ez a szívinfarktust követő időszakban a betegek jobb minőségű ellátásához, a kórfolyamat kedvezőbb kimeneteléhez vezethet.

Az alsó végtagi artériás érszűkület (arteriosclerosis obliterans) jelentős népegészségügyi probléma. Az arteriosclerosis szisztémás természete és a tipikusan előforduló multiplex laesiók miatt az alsó végtagi artériás érszűkületben szenvedő betegek gyakran szenvednek egyúttal coronaria betegségben is, ezért a koronária események kockázata magas. Az arteriosclerosis obliteransban (ASO) szenvedő betegek kardiológiai megítélése alapvetően fontos. Minden, a nemkívánatos kardiovaszkuláris események szempontjából magas rizikójúnak beazonosított beteg gyógyszeres, sebészi vagy intervenciós radiológiai kezelésének korrekt kiválasztása szükséges ahhoz, hogy a koronária betegség mortalitása csökkenthető legyen a betegek ezen alcsoportjában.

2 CÉLKITŰZÉSEK

1. Célkitűzéseink között szerepelt új eljárásunk vizsgálata, hogy az képes-e elkülöníteni az akut miokardiális infarktust (MI) a négy hetestől in vivo, egy olyan egyedben, aki mindkét típusú szívinfarktusban szenved egyidejűleg. Az eljárás során egy új MRI kontrasztanyag, a Gd(ABE-DTTA)-indukálta késői típusú kontrasztanyag halmozás (delayed enhancement, DE) jelenségét használtuk fel.

2. További célunk volt, hogy a Gd(ABE-DTTA) infarktusszövet-affinitásának vizsgálatát kiterjesszük az infarktus hegszövet kialakulásának korábbi, szubakut szakára, és azt a késői szubakut szak során észlelhető affinitással egybevevessük.
3. Célul tűztük ki annak bizonyítását, hogy alsó végtagi érszűkületben szenvedő betegek noninvasív kardiológiai felmérése céljából végzett dobutamin terheléses szív mágneses rezonanciás vizsgálat biztonságos és eredményes módszer.

3 AKUT ÉS 4 HETES INFARKTUS KORÁNAK ELKÜLÖNÍTÉSE GD(ABE-DTTA)-INDUKÁLTA KÉSŐI TÍPUSÚ KONTRASZTOS SZÍV MR VIZSGÁLATTAL

3.1 Bevezetés

Az akut és az annál idősebb szívizominfarktus elkülönítése fontos a klinikai döntéshozatal szempontjából, de ez még napjainkban nehézséget a rendelkezésre álló képalkotó eljárások számára.

Az ischaemiás szívbetegség kardiovaszkuláris MRI vizsgálatára kontrasztanyagok egy csoportját fejlesztettük ki, ezek közül a Gd(ABE-DTTA) a legoptimálisabb. Jelen vizsgálatunkban bemutatjuk, hogy a Gd(ABE-DTTA) DE jelenséget idéz elő a miokardiális infarktus akut szakában, de a késői szubakut stádiumában már nem.

3.2 Módszerek

3.2.1 Vizsgálati terv

Szívinfarktust idéztünk elő kutyákban (n=6) a ramus interventricularis anterior (LAD) koronária ág, majd 4 hét múlva a bal körbefutó ág (LCx) ellátási területén. 3, majd 4 nappal a második infarktus generálása után szív MR vizsgálatot végeztünk. A 3. napon Gd(DTPA)-t, míg a 4-en Gd(ABE-DTTA)-t használtunk kontrasztanyag gyanánt.

3.2.2 Műtéti eljárás

Hat kutyán alkalmaztuk az alábbi műtéti eljárást. Anaesthesiát követően a bal arteria femoralist kipreparáltuk, és arteriás katétert (6-8 French) helyeztünk be. Képerősítő ellenőrzése mellett 2-3 mm-es angioplasztikai ballont vezetünk be a LAD-ba (1. infarktus), az LCx-be (2. infarktus) és fűjtük fel 180 percre reperfundált szívinfarktus előidézése céljából.

3.2.3 Mágneses rezonanciás vizsgálat

GE Signa-Horizon CV/i (1,5 Tesla) szkennert használtunk az MR vizsgálatokra, mellkasi tekercset és EKG kapuzást alkalmaztunk. 180°-os elforgató impulzussal előkészített, szegmentált, inverziós recovery grádiens echo szekvenciát használtunk az alábbi technikai paraméterekkel: field of view (FOV) 30 cm, echo idő (TE) 3,32 ms, repetíciós idő (TR) 2 RR (1100-1600 ms), szelet vastagság 10 mm. Az inverziós időt (TI) úgy optimalizáltuk, hogy a jelintenzitás a myocardiumban közel zérus legyen.

Az első MR vizsgálat során Gd(DTPA)-t adtunk 0,2 mmol/kg vénás bolusban. Ezt követően 15-20 perccel történtek a DE felvételek. Az első MR vizsgálat után Gd(ABE-DTTA)-t adtunk be intravénásan 0,05 mmol/kg dózisban. A második MR vizsgálat során -24 órával a Gd(ABE-DTTA) beadása után- a DE képeket hasonló módon készítettük el.

3.2.4 Hisztomorfometria és szövettan

Ezt követően az állatokat eutanáziában részesítettük, szívüket kimetszettük, felszeleteltük és azokat 2,3,5-trifenil-tetrazónium-kloriddal kezeltük. Szövettani mintákat vettünk.

3.2.5 Képelemzés

A kutatói elfogultság (observer bias) elkerülése érdekében egy pixel alapú módszerrel elemeztük az elkészült MR képeket. A myocardium jelintenzitásának átlaga felett 6 SD-vel tekintettük a pixeleket infarktusos pixeleknek. Az átlagos jelintenzitás emelkedést (signal intensity enhancement, SIE) a következőképpen számoltuk ki: $SIE = 100 \times \frac{SI_i - SI_n}{SI_n}$, ahol SI_i az infarktus, SI_n a normál myocardium átlagos jelintenzitását jelöli.

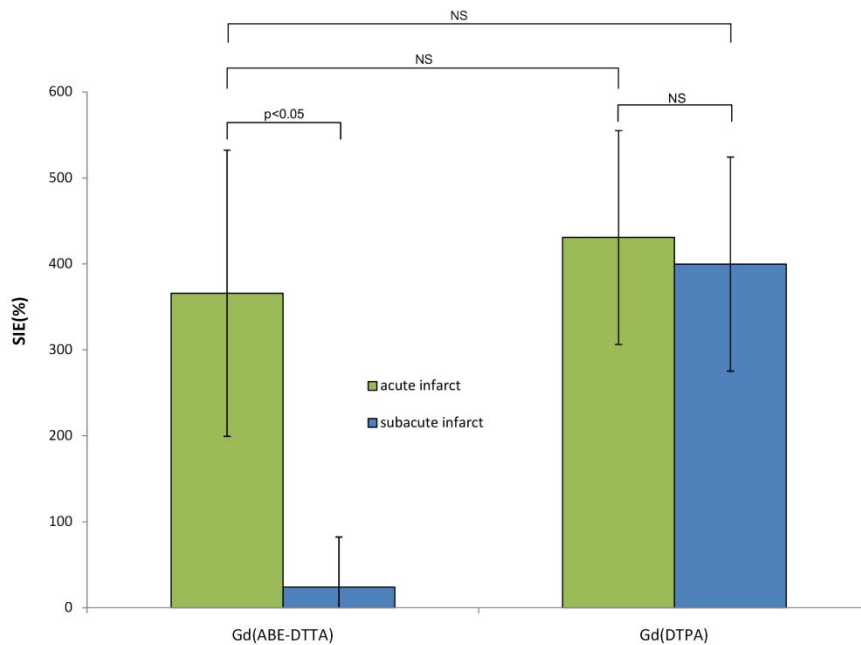
3.2.6 Statistical analysis

Kétszemponos replikációs variancia analízist használtunk a kísérleti csoportok SIE értékeinek statisztikai egybevetésére. A csoportok közötti páronkénti összehasonlítást Holm és Sidak módszerével végeztük.

3.3 Eredmények

Az akut (LCx) és a négy hetes (LAD) infarktusok egyaránt láthatóak voltak mind a hat állat Gd(DTPA)-indukálta DE képein. A TTC igazolta a friss és a 4 hetes infarktusok bekövetkeztét

és lokalizációját. A Gd(ABE-DTTA) nem hozott létre szignálintenzitás emelkedést a szubakut (LAD) infarktuszban, míg az akut (LCx) infarktuszok világosan láthatóak voltak a DE képeken mind a hat állapot esetében. Az átlag \pm SD SIE értékek az 1. ábrán láthatóak.



1. ábra – Különböző csoportok SIE értékeinek összehasonlítása

A Gd(ABE-DTTA) és a Gd(DTPA) által előidézett átlagos (n=6) szignálintenzitás emelkedés (%) az akut (zöld oszlop) és a szubakut infarktusz (kék oszlop) területén

A SIE Gd(ABE-DTTA) hatására az akut infarktusz területén 366 ± 167 %, míg a 4 hetes infarktusz esetén csak 24 ± 59 % volt. A különbség statisztikailag szignifikánsnak bizonyult ($p < 0.05$). Az átlagos SIE a négy hetes infarktusz és az egészséges miokardium területén azonban nem tért el szignifikánsan egymástól ($p = NS$). Ezzel ellentétben, a Gd(DTPA) hasonló SIE értéket váltott ki az akut (430 ± 124 %) és a négyhetes infarktuszban (400 ± 124 %, $P = NS$). Továbbá, sem az akut sem a négyhetes infarktuszban a Gd(DTPA) által generált SIE nem tért el szignifikánsan a Gd(ABE-DTTA) által az akut infarktusz területén előidézettől.

3.4 Megbeszélés

Gd(ABE-DTTA) képes az akut és négy hetes szívinfarktusz elkülönítésére, hiszen az utóbbi esetén nem jött létre DE jelenség, míg az előbbi területén világosan megfigyelhető volt az. Az akut

miokardiális infarktus Gd(DTPA) és Gd(ABE-DTTA) adása után egyaránt látható a DE képeken. Szubakut infarktus csak Gd(DTPA)-vel látható.

3.5 Következtetés

Összefoglalva, reperfundált, kutyákon előidézett, kettős infarktus állatkísérletes modell segítségével bemutattuk, hogy Gd(DTPA) és Gd(ABE-DTTA) szeparált adásával a DE szív-MR elkülöníti az akut és a négy hetes infarktust.

4 AKUT INFARKTUS-SZELEKTÍV MR KONTRASZTANYAG

4.1 Bevezetés

Az akut és az annál idősebb szívinfarktus elkülönítése adott klinikai körülmények között alapvetően fontos. Az előző tanulmányban kutyákon előidézett, kettős infarktus állatkísérletes modellel megmutattuk, hogy Gd(ABE-DTTA) DE effektust idéz elő az akut infarktusból, míg a késői szubakutban nem. Mindazonáltal, a Gd(ABE-DTTA) infarktus affinitása nem ismert a 4. nap és a 4. hét között. Feltettük azt a hipotézist, hogy a Gd(ABE-DTTA) hasonlóan képes elkülöníteni egymástól az akut és a 2 hetes infarktust, mint ahogyan az akut a 4 hetestől. Vagyis azt, hogy a Gd(ABE-DTTA) infarktus affinitása már a hegyszövet gyógyulás szubakut szakában megszűnik.

4.2 Módszerek

4.2.1 Vizsgálati terv

A LAD 180 perces, angioplasztikai ballonnal történő elzárásával idéztünk elő szívinfarktust. Az infarktus követő 4. 14. és 28. napon inverziós recovery grádiens echo szekvencia és Gd(ABE-DTTA) alkalmazásával DE képek készültek. Annak bemutatására, hogy az előzőleg beadott, szövetekben perzisztáló kontrasztanyag, a Gd(ABE-DTTA) teljes egészében kiürült már az infarktusból, a 13. és a 27. napon a fenti szekvenciát használtuk, további kontrasztanyag ismételt adása előtt. Továbbá, a 27. napon Gd(DTPA) adását követően kontroll DE képek is készültek, hogy megállapíthassuk, hogy a szívinfarktus hagyományos kontrasztanyaggal ténylegesen kimutatható, még ha akut infarktus specifikus kontrasztanyagunk, a Gd(ABE-DTTA) nem is jelzi azt. A Gd(ABE-DTTA)-t a Gd(DTPA) teljes kiürülését követően adtuk be a 27. napon. T2-súlyozott Turbo Spin Echo (T2-TSE) képeket készítettünk a 3., 13. és 27. napon, még kontrasztanyag beadás előtt.

4.2.2 Műtéti eljárás

Hét kutyát (18-20 kg) alkalmaztunk. Képerősítő ellenőrzése mellett egy megfelelő, 2-3 mm-es angioplasztikai ballont vezetünk be a LAD-ba és azt 180 percre felfűjtük szívinfarktus kiváltása végett. Az utolsó MR vizsgálatot követően az állatokat eutanáziában részesítettük, szívüket kimetszettük, és 5 mm-es szeleteket készítettünk. TTC hisztokémiai eljárásnak (2%, 37°C-on) vetettük alá a szeleteket a szívinfarktus patológiai bizonyítéka gyanánt.

4.2.3 Mágneses rezonanciás vizsgálat

Ugyanazon készüléket, mellkasi tekercset, és 180°-os elforgató impulzussal előkészített, szegmentált, inverziós recovery grádiens echo szekvenciát (IR-FGE) használtuk, mint az előző kísérletben.

A szív ciklus végdiasztolés fázisában kettős inverziós recovery (black-blood) turbo spin echo képek is készültek a következő beállításokkal: FOV 30 cm, echo idő 60 ms, echo train hosszúság 16, akvizíció hosszúsága ciklusonként 140 ms, repetíciós idő 2 szív ciklus (1100-1600 ms), szeletvastagság 10 mm, képfelbontás 256x256, elforgatás szöge 90°, NEX 1.

4.2.4 Kontrasztanyag

A 13. napon végzett MR vizsgálat során az IR-FGE szekvenciát kontrasztanyag adása nélkül alkalmaztuk. A 27. napon 0,2 mmol/kg dózisban Gd(DTPA)-t adtunk intravénás bólusban. Ezt követően 15-20 perccel készültek a DE képek a fenti IR-FGE szekvenciával. A 4., a 14. és a 28. napon a DE képek hasonlóan készültek, 24 órával Gd(ABE-DTTA) iv. 0.05 mmol/kg dózisban, történő adása után.

4.2.5 Képelemzés

A nyers Dicom MR képeket képsorozatokként olvastuk be az ImageJ program használatával. Az endokardiális és az epikardiális határokat manuálisan kontúroztuk. Az egészséges miokardium átlag \pm SD jelintenzitásának (SI) meghatározása végett az infraktustól távol nagy méretű területet (region of interest, ROI) jelöltünk ki. Minden más analízist automatizáltunk, hogy a kutatói elfogultságot (observer bias) elkerüljük. Az átlagos SIE-t a fent leírt képlet alapján számoltuk ki.

4.2.6 Statisztikai elemzés

Egyszempontos replikációs variancia analízist végeztünk a különböző időpontokban mind a Gd(ABE-DTTA), mind a T2 súlyozott szekvencia által kiváltott átlagos szignálintenzitás-emelkedés összehasonlítására. Kétszempontos replikációs variancia analízist használtunk a különböző kísérleti csoportok SI átlagának egybevetésére. A csoportok páronkénti összehasonlítását Holm és Sidak módszerével végeztük.

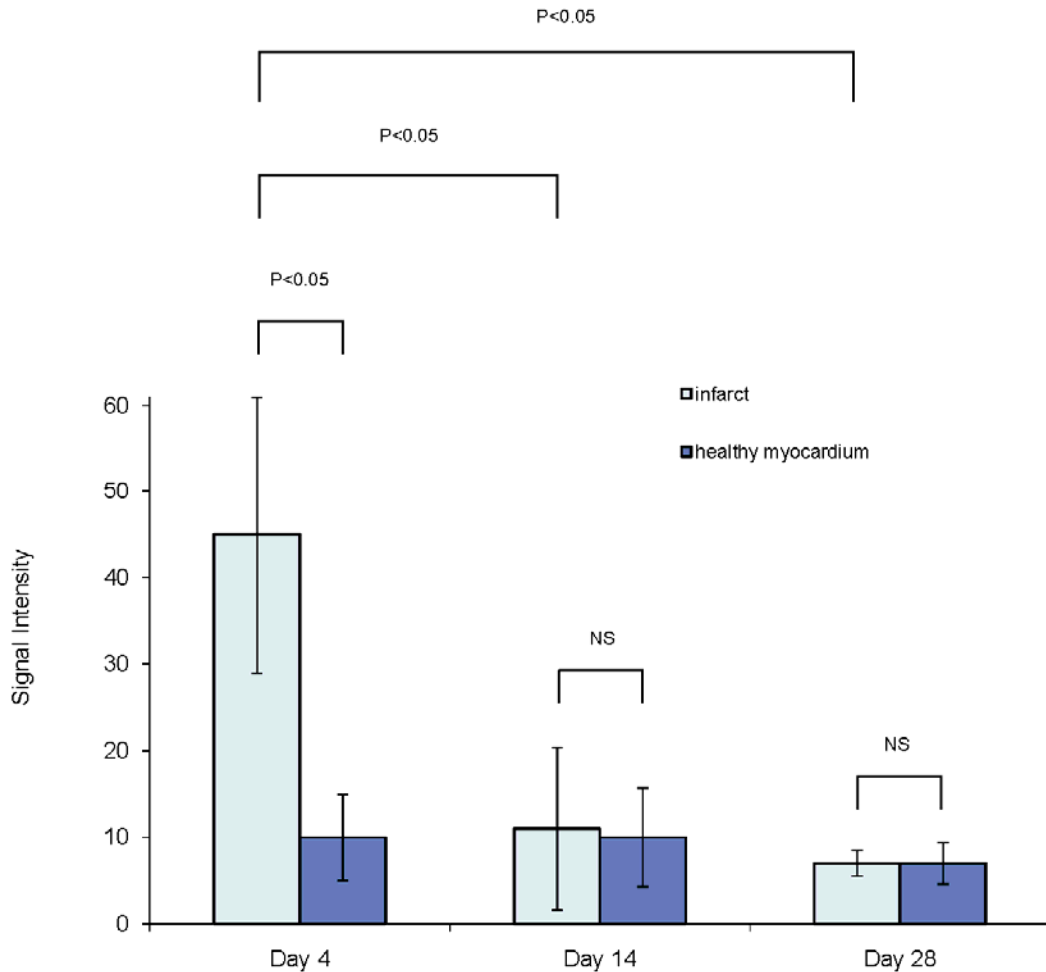
4.3 Eredmények

A Gd(ABE-DTTA) jelenlétében látható volt az infarktus mind a hét állatban a 4. napon, a 14. és a 28. napon azonban már egyikben sem. A 13. és a 27. napon az előzőleg beadott Gd(ABE-DTTA) már teljesen kiürült a miokardiumból, az infarktus területéből is. Gd(ABE-DTTA) hatásában az infarktus szignálintenzitása (SI) a 4. napon (átlag±szórás) szignifikánsan eltért az egészséges myocardiumétól ($45\pm 16,0$ vs. $10\pm 5,0$, $p<0,05$), a 14. ($11\pm 9,4$ vs. $10\pm 5,7$, $p=NS$) és a 28. napon ($7\pm 1,5$ vs. $7\pm 2,4$, $p=NS$) azonban már nem (2. ábra).

A Gd(ABE-DTTA) által előidézett szignáliintenzitás emelkedés (SIE) a 4. napon $386\pm 165\%$ volt, és szignifikánsan eltért ($p<0,05$) a 14. napon ($9\pm 20\%$), és a 28. napon ($12\pm 18\%$) generált SIE-től. A két utóbbi érték nem tért el szignifikánsan egymástól ($p=NS$). A Gd(DTPA) hatásában minden kutyánál látható volt az infarktus, $312\pm 40\%$ SIE-t előidézve a 27. napon. T2 súlyozott (T2w) szignálintenzitás emelkedés volt látható az infarktushoz tartozó artéria ellátási területének (infarct related artery, IRA) megfelelően. Ez a jelintenzitás emelkedés nem csak az infarktus akut (4. nap), hanem annak szubakut (14. nap) és a késői szubakut (28. nap) szakában is látható volt.

4.4 Megbeszélés

Az előző tanulmányban kutyákon előidézett, kettős infarktus állatkísérletes modellel megmutattuk, hogy Gd(ABE-DTTA) megkülönbözteti az akut infarktust a 4 hetestől. Jelen



2. ábra – Szignálintenzitás értékek az infarktus különböző stádiumaiban

A Gd(ABE-DTTA) által modulált, az infarktus különböző stádiumaiban mért átlag (n=7) ± SD szignálintenzitás értékek az infarktus (világoskék oszlopok) és az egészséges miokardium (sötétkék oszlopok) területén. Az ábrán feltüntettük a kísérleti alcsoportok Holm-Sidak módszer szerinti páronkénti statisztikai összehasonlításának eredményét is.

tanulmányunk fő megfigyelése, hogy a Gd(ABE-DTTA) hasonló képességekkel már az infarktus egy korábbi szakában, azaz a 14. napon is rendelkezik. Azt találtuk, hogy a Gd(ABE-DTTA) infarktus affinitása már a hegképződés szubakut szakában eltűnik. A tanulmány megerősítette egyúttal a kontrasztanyag az akut és az idősebb korú szívinfarktust elkülönítő képességét, egy az előző tanulmányétól eltérő kísérleti elrendezésben is. Azt is megmutattuk, hogy a T2-súlyozott képalkotás hasonló szignálintenzitás emelkedést okoz az infarktushoz tartozó artéria által ellátott szegmentumokban (“area at risk”) az infarktus akut, szubakut valamint késői szubakut szakában,

azaz a T2-súlyozott felvétel nem képes különbséget tenni a tanulmányban használt időablakon belül az infarktus gyógyulásának különböző fázisai között, míg a Gd(ABE-DTTA) igen.

A Gd(ABE-DTTA)-nek az infarktus korának már a szubakut szakában bemutatott elkülönítő képessége azt mutatja, hogy a kontrasztanyag megbízható diagnosztikai eszközzé válhat számos klinikai szituációban, melyek közül a két legfontosabb potenciális szcenárió az alábbi lehet:

1. A kulprít léziót tartalmazó ér meghatározása többág-betegségben akut NSTEMI-ben, korábbi infarktus jelenlétében
2. A miokardiális infarktus extenziójának detektálása annak szubakut szakában.

4.5 **Következtetés**

Összefoglalásul, megmutattuk, hogy a DE szív-MR Gd(ABE-DTTA) használatával magas szenzitivitással és specificitással éppoly módon képes különbséget tenni az akut és a 2 hetes (szubakut), mint az akut és a négy hetes (késői szubakut) szívinfarktus között, kutyákon előidézett, reperfundált, szimpla infarktus modellt alkalmazva. A Gd(ABE-DTTA) infarktus-affinitása már a hegszövet kialakulásának szubakut szakában megszűnik. A Gd(ABE-DTTA) ezen tulajdonsága alapján megbízható eszközzé válhat, ha feltételezzük a kontrasztanyag emberi alkalmazásra történő majdani elfogadását.

5 **DOBUTAMIN TERHELÉSES SZÍV MÁGNESES REZONANCIÁS VIZSGÁLAT ALSÓ VÉGTAGI ÉRSZŰKÜLETBEN SZENVEDŐ BETEGEKEN**

5.1 **Bevezetés**

Az arteriosclerosis szisztémás természete és a tipikusan előforduló multiplex laesiók miatt az alsó végtagi arteriális érszűkületben szenvedő betegek gyakran szenvednek egyúttal coronaria betegségben, ezért a coronaria események kockázata magas. Gyakran még a súlyos coronaria betegség is tünetmentes marad a beteg mozgáskorlátozottsága miatt. Az arteriosclerosis obliteransban szenvedő betegek kardiológiai megítélése még panaszmentességük esetén is alapvetően fontos lenne, mégha kardiológiai szempontból “tünetmentesek” is. Vizsgálatuk klasszikus noninvasív kardiológiai módszerekkel mégis gyakran nem lehetséges, vagy jelentősen korlátozott értékű. Az elmúlt 2 évtizedben polgárjogot nyert dobutamin-terheléses szív-MR nagy

pontossággal tudja beazonosítani azon betegeket, akik kockázata magas a kardiális mortalitás és a myocardialis infarctus kialakulása szempontjából. Nem ismert azonban még sem a hazai, sem a nemzetközi irodalomból a dobutaminstressz-MR szerepe ebben a betegcsoportban. Jelen vizsgálat célja az alsó végtagi érbetegségben szenvedő betegek kardiológiai felmérése céljából végzett dobutamin-terheléses szív-MR vizsgálat biztonságosságának és eredményességének felmérése volt.

5.2 Betegek és módszerek

5.2.1 Betegek

A vizsgálatba 21 (4 nő, 17 férfi; átlag életkoruk $64 \pm 7,7$ év) olyan beteget vontunk be tájékozott beleegyezést követően, akik a Pest megyei Flór Ferenc Kórházban arteriosclerosis obliterans miatt álltak kezelés alatt (boka/kar index $0,54 \pm 0,18$).

5.2.2 MR vizsgálat

A systolés és a diastolés vérnyomást, a pulzust a vizsgálat kezdetekor és három percenként mértük és rögzítettük. A dobutamin-terheléses kardiális-MR vizsgálat a betegek egy csoportjában Vision Plus (Siemens, Erlangen, Német Szövetségi Köztársaság), másik csoportjában pedig Signa Excite (General Electric Healthcare, Milwaukee, Amerikai Egyesült Államok) típusú MR készülékkel történt.

A három típusos hossz tengelyi – a kétüregi, a négyüregi, és a háromüregi (aortás) - valamint az egész bal kamrát lefedő rövidtengelyű tomogramok beállítását követően ezen síkokban mozgóképeket készítettünk. Erre a célra a Vision Plus esetében gradiens echo szekvenciát használtunk az alábbi beállított technikai paraméterekkel: térbeli felbontás $1,6 \times 1,6 \times 8 \text{ mm}^3$, repetíciós idő (TR) 80 ms, echo idő (TE) 4,8 ms, elforgatás szöge 20° . A Signa Excite-on mindezt Fiesta szekvenciával végeztük: a térbeli felbontás $1,6 \times 1,6 \times 8 \text{ mm}^3$, repetíciós idő 3,57 ms, echo idő 1,58 ms, elforgatás szöge 50° volt.

Az elkészült nyugalmi mozgókép felvételek közül kiválasztottunk három rövid tengelyi síkot: basalisan, midventricularisan és apicalisan, továbbá minimálisan egy hossz tengelyi síkot a további MR képek rögzítése céljára. Digitális injektor segítségével dobutamin hidrokloridot infundáltunk 10, 20, 30 és 40 $\mu\text{g}/\text{kg}/\text{min}$ dosisokban, melyeket 3 perces időközönként alkalmaztunk. Az elkészült mozgókép felvételeket folyamatosan elemeztük az esetlegesen újonnan megjelenő falmozgászavarok észlelése végett. Amennyiben már a nyugalmi

mozgóképeken is szegmentális falmozgás zavart láttunk, vagy a nyugalmi bal kamra funkció rossz volt, a terhelést 5 µg/kg/min dosissal indítottuk. A vizsgálatot egyéb megszakítási indikációk hiánya esetén a célfrekvencia elérésekor szakítottuk meg. Ezt a $(220 - \text{életkor}) \times 0,85$ képlet alapján számoltuk ki. Ha ezt a beteg még a maximális (40 µg/kg/min) dobutamin dózis mellett sem érte el, akkor további 0,25 mg-os fracionált atropin bólusokat is adtunk intravénásan 60 másodpercenként, maximálisan 1 mg adagig.

A mozgóképek rögzítése a fent részletesen ismertetett szekvenciákat használva, a terhelés alatt a nyugalmi felvételek során kiválasztott síkoknak megfelelően történt, három rövid tengelyi síkban: basalisan, midventricularisan és apicalisan, továbbá minimálisan egy hossz tengelyi síkban. Az EKG-t és a tüneteket folyamatosan monitoroztuk és dokumentáltuk a vérnyomás és a pulzus rögzítése mellett. A terhelést standard kritériumok alapján szakítottuk meg, melyet megnyugvási szakasz követett, ezalatt is mozgókép felvételezés történt.

5.3 A képek elemzése

Az MR képeket egymástól függetlenül két, európai kardiovaszkuláris MR akkreditációval rendelkező, tapasztalt kardiológus értékelt ki egymástól függetlenül, akik a betegek klinikai adatait nem ismerték. A falmozgások elemzésekor az egyes szegmenseket standard pontozási rendszerben értékelték (1=normokinetikus 2=hypokinetikus 3= akinetikus 4= diszkinetikus). Mindehhez az American Heart Association 17 szegmens beosztását követték. A reversibilis ischaemia definíciója az ≥ 1 szegmensben újonnan megjelenő falmozgászavar (a falmozgászavar pontszámának emelkedése) vagy a nyugalmi falmozgászavar bifázikus válasza volt (a falmozgászavar pontszámának csökkenése, majd ismételt emelkedése). A képminőségét 4 pontos skálán értékelték az endocardium határ megkülönböztethetősége alapján: 1= gyenge vagy nem diagnosztikus; 2= részben vagy mérsékelten jól látható; 3= jól látható; 4= kifogástalan minőség.

5.3.1 Statisztikai elemzés

A falmozgás kiértékelése tekintetében a vizsgálok közötti egyezést a kappa próbával határoztuk meg. A képminőséget a nyugalmi mozgókép felvételeken az egyes anatómiai régiók között Kruskal-Wallis-féle nem paraméteres variancia analízissel, míg a képminőség változását nyugalomban és terhelés alatt a Wilcoxon- féle előjelteszttel ellenőriztük.

5.4 Eredmények

5.4.1 Vizsgálati csoport

20 beteg esetében (95,2%) a terhelést az életkori célfrekvencia elérésekor szakítottuk meg. 2 betegen további kiegészítésként 1 mg atropin (percenként 0,25 mg-os bolusokban) adására volt szükség ahhoz, hogy az életkori célfrekvenciát elérjék. A vizsgálat során 11 beteg (52,4%) teljesen panaszmentes volt, 1 esetben (4,8%) típusos, de nem súlyos angina pectoris, 4 esetben (19,0%) enyhe mellkasi diszkomfort, 1 esetben (4,8%) tachypnoe, 1 esetben (4,8%) flush és bőrvizsketés, 2 esetben (9,5%) palpitatio lépett fel. 3 esetben (14,3%) észleltük izolált, kis számú kamrai extrasystole előfordulását. Súlyos ritmuszavar, hemodinamikai instabilitás, súlyos angina illetve egyéb súlyos mellékhatás nem lépett fel. 5 betegnél (23,8%) volt reverzibilis ischaemiára utaló falmozgászavar kiváltható a terhelés során.

5.4.2 Falmozgászavarok és képminőség

A falmozgászavarok megítélése tekintetében a vizsgálók közötti egyezés $\kappa=0,87$ ($p<0,0001$) volt. A 4 pontos skálán a medián képminőség az összes anatómiai lokalizációt tekintve -mind nyugalomban, mind terhelés alatt- kifogástalan minőségű (4 [4-4]) volt. A nyugalmi felvételeken az apex (17-es szegmens) medián képminősége volt relative a legrosszabb: 4 [3-4], míg az összes többi esetben 4 [4-4]; a medián képminőség ennek ellenére sem változott szignifikáns mértékben az anatómiai lokalizáció függvényében ($p=NS$). Nem volt szignifikáns különbség ($p=NS$) a négy myocardialis régió (anterior, lateralis, inferior és septalis) nyugalmi és a terhelés alatti median képminősége között sem.

5.5 Megbeszélés

Ezidáig még nem jelent meg közlemény arról, hogy a kardiológiai felmérés céljából végzett dobutamin-terheléses szív-MR a kardiovaszkuláris morbiditás és mortalitás szempontjából egyébként kiemelt kockázati csoportba tartozó, alsó végtagi érszűkületben szenvedő betegeken mennyire biztonságos, és az milyen eredményesen végezhető el.

Jelen vizsgálatunkban a terhelés során jelentkező panaszok gyakorlatilag jelentéktelennek tekinthetők. Az életkori célfrekvencia elérésében is kedvező arányt észleltünk (95,2%) a dobutamin-atropin terhelés során. Jelen tanulmányunkban az észlelt képek kiváló medián minősége, a különböző anatómiai régiók képminőségének egyenletessége, valamint a nyugalomban és a terhelés alatt készült mozgókép felvételek minőségének egyezősége egyaránt

igazolják a dobutamin terheléses szív MR vizsgálat használhatóságát a vizsgált betegpopulációban. Jelen tanulmányunkban megmutattuk azt is, hogy arteriosclerosis obliteransban szenvedő betegeken a dobutamin terheléses szív MR igen jó vizsgálok közötti egyezést tud biztosítani a falmozgászavarok megítélése tekintetében, mely bizonyára összefüggésben áll az elkészült MR képek kiváló minőségével.

5.6 Következtetés

Jelen vizsgálatunk eredményei azt igazolják, hogy alsó végtagi érszűkületben szenvedő betegek noninvazív kardiológiai felmérése céljából végzett dobutamin terheléses szív MR vizsgálat biztonságos és eredményes módszer.

6 ÚJ EREDMÉNYEINK

Első tanulmányunkban kutyákon előidézett, reperfundált, kettős infarktus állatkísérletes modell segítségével bebizonyítottuk, hogy egy standard, extracelluláris kontrasztanyag, a Gd(DTPA) és egy új, alacsony molekulásúlyú kontrasztanyag, a Gd(ABE-DTTA) szeparált adásával a késői típusú kontrasztanyag halmozás (DE) módszerét felhasználó szív-MR elkülöníti az akut és a késői szubakut szívinfarktust. Azt is megmutattuk, hogy a Gd(ABE-DTTA) megközelítőleg azonos szignálintenzitás emelkedést idéz elő az akut infarktusból, mint a Gd(DTPA).

Második tanulmányunkban bemutattuk, hogy a DE szív-MR a Gd(ABE-DTTA) használatával hasonló módon képes különbséget tenni az akut és a 2 hetes, mint az akut és a négy hetes szívinfarktus között, kutyákon előidézett, reperfundált, szimpla infarktus modellt alkalmazva. Ebből következik, hogy a Gd(ABE-DTTA) infarktus affinitása már a hegyszövet gyógyulás szubakut szakában megszűnik, mely lehetővé teszi az infarktus korának elkülönítését közvetlenül az akut szakot követően. A módszer szenzitivitása és specificitása magas. A tanulmány megerősítette egyúttal a kontrasztanyag akut és idősebb korú szívinfarktust elkülönítő képességét egy eltérő kísérleti elrendezésben is. A hagyományos T2-súlyozott képalkotás hasonló szignálintenzitás emelkedést okoz az infarktushoz tartozó artéria által ellátott szegmentumokban ("area at risk") az infarktus akut, szubakut valamint késői szubakut szakában, azaz azt is demonstráltuk, hogy a T2-súlyozott felvétel nem tud különbséget tenni a tanulmányban használt időablakon belül az infarktus gyógyulásának különböző fázisai között, amíg a Gd(ABE-DTTA) képes arra.

Harmadik tanulmányunkban megmutattuk, hogy alsó végtagi érszűkületben szenvedő betegek noninvazív kardiológiai felmérése céljából végzett dobutamin terheléses szív MR vizsgálat biztonságos és eredményes módszer.

7 A SZERZŐ KÖZLEMÉNYEI

7.1 A dolgozat alapjául szolgáló lektorált eredeti közlemények

1. Kirschner R, Toth L, Varga-Szemes A, Simor T, Suranyi P, Kiss P, Ruzsics B, Toth A, Baker R, Brott B, et al: Differentiation of acute and four-week old myocardial infarct with Gd(ABE-DTTA)-enhanced CMR. *Journal of Cardiovascular Magnetic Resonance* 2010, 12:22. IF: 2.28
2. Kirschner R, Varga-Szemes, A., Simor, T., Suranyi, P., Kiss, P., Ruzsics, B., Brott, BC., Elgavish, A., Elgavish, GA.: Acute infarct selective MRI contrast agent. *Int J Cardiovasc Imaging* 2011 (in press).IF: 2.151
3. Kirschner R, Pécsvárady Z, Bedros RJ, Tóth L, Kiss K, Simor T: Dobutaminterheléses szív mágneses rezonanciás vizsgálat alsó végtagi érszűkületben szenvedő betegeken. *Orv Hetil* 2011, 152:282-291.

7.2 A dolgozat alapjául szolgáló lektorált összefoglaló közlemény

1. Kirschner R, Tóth L, Simor T: A dobutaminterheléses szív-MR-vizsgálat szerepe a miokardiális iszkémia kimutatásában. *Cardiologia Hungarica* 2011, 41:30-36.

7.3 A dolgozat témájához kapcsolódó összefoglaló közlemény

1. Kirschner R., Pécsvárady Zs.: Az MR és CT angiográfia szerepe a PAD és a kardiális státus felmérésében, *Kardiológus* 2006. 1A (supplementum)

7.4 A dolgozat alapjául szolgáló idézhető lektorált tudományos előadások/összefoglalók

1. Kirschner R, Varga-Szemes A, Toth L, Simor T, Suranyi P, Ruzsics B, Kiss P, Toth A, Baker R, Brott BC, Litovsky S, Elgavish A, Elgavish GA.: Reinfarction-specific Magnetic Resonance Imaging Contrast Agent. *Journal of the American College of Cardiology*.55(2010, Supplement 1):A84.E795 A784.E795. Scientific

Meeting of the American College of Cardiology, 2010, Atlanta, GA, USA IF: 12.535

2. Kirschner R, Varga-Szemes A, Simor T, Suranyi P, Ruzsics B, Kiss P, Brott BC, Litovsky S, Elgavish A, Elgavish GA.: Acute Infarct Selective Magnetic Resonance Imaging Contrast Agent. *Journal of the American College of Cardiology* T 56: B87-B88 TCT 2010 Congress, Washington DC, USA IF:12.535
3. Kirschner R, Simor T: *Feasibility and safety of Dobutamine stress CMR for cardiac evaluation of patients with PAD*. Will be published in *International Journal of Cardiovascular Imaging*. 39th Annual Meeting of the North American Society for Cardiovascular Imaging, 2011, Baltimore, MD, USA IF:2.151

7.5 **A dolgozat alapjául szolgáló lektorált tudományos előadások/összefoglalók**

4. Kirschner R, Varga-Szemes A, Simor T, Elgavish GA: *Infarct Age Differentiation with Gd(ABE-DTTA) MRI Contrast Agent*. Oral presentation at the Annual Congress of the Hungarian Society of Cardiology, Balatonfüred, Hungary May 12 2011

7.6 **A dolgozat témájához közvetlenül nem kapcsolódó lektorált eredeti közlemények**

1. Kirschner R, Varga-Szemes, A., Simor, T., Brott, BC., Litovsky, S., Elgavish, A., Elgavish, GA.: Quantification of Myocardial Viability Distribution with Gd(DTPA) Bolus-Enhanced Signal Intensity-Based Percent Infarct Mapping. *Magnetic Resonance Imaging* 2011, 29: 650-658 IF: 2.026
2. Kirschner R, Bodrogi I, Kulhavi C, et al. : K-cell activity in patients with germ cell testicular tumors. Effect of cytostatic therapy. *Orv Hetil (Hungary)*, Mar 15 1992, 133(11)

7.7 **A dolgozat témájához közvetlenül nem kapcsolódó, idézhető lektorált tudományos előadások/összefoglalók**

1. Kirschner R, Varga-Szemes A, Simor T, Suranyi P, Ruzsics B, Kiss P, Brott BC, Litovsky S, Elgavish A, Elgavish GA.: Accurate Determination of Myocardial

- Viability Distribution with Percent Infarct Mapping. *International Journal of Cardiovascular Imaging (in press)*. 38th Annual Meeting of the North American Society for Cardiovascular Imaging, 2010, Seattle, WA, USA IF:2.151
2. Varga-Szemes A, Ruzsics B, Kirschner R, Singh S, Brott BC, Simor T, Elgavish A, Elgavish GA.: Determination of Infarct Size In Ex Vivo Swine Hearts Using Gadolinium-Enhanced Multi-Detector Computed Tomography, *J Cardiovasc Comput Tomogr* 2010;4:S71., 5th Annual Scientific Meeting of the Society of Cardiovascular Computed Tomography, 2010, Las Vegas, NV, USA
 3. Varga-Szemes A, Ruzsics B, Kirschner R, Singh SP, Simor T, Elgavish A, Elgavish G: Gadolinium-Enhanced Multi-Detector Computed Tomography for the Evaluation of Myocardial Infarct. *International Journal of Cardiovascular Imaging (in press)*. 38th Annual Meeting of the North American Society for Cardiovascular Imaging, 2010, Seattle, WA, USA IF: 2.151
 4. Varga-Szemes A., Kirschner R., Toth L, Brott BC, Simor T, Elgavish A, Elgavish G: In Vivo R1 Based Percent Infarct Mapping Using Continuous Gd(DTPA) Infusion Aided Magnetic Resonance Imaging. *International Journal of Cardiovascular Imaging (in press)*. 38th Annual Meeting of the North American Society for Cardiovascular Imaging, 2010, Seattle, WA, USA IF:2.151
 5. Kirschner R., Varga-Szemes A., Simor T, Brott BC, Litovsky L, Elgavish A, Elgavish G: Quantification of infarct size and mixing of necrotic and viable myocardial tissue with Signal Intensity-Based Percent Infarct Mapping Imaging. *European Heart Journal (in press)*. Congress of the European Society of Cardiology, 2011, Paris IF:9.8

8 KÖSZÖNETNYILVÁNÍTÁS

Hálával tartozom családomnak a szeretetért, segítségért, türelemért, kitartásért és megértésért.

Hálásan köszönöm a támogatást és segítséget tanárainknak, barátainknak és munkatársainknak:

Simor Tamás, MD, PhD

Gabriel A Elgavish, PhD

Róth Erzsébet, MD, DSc

Varga-Szemes Ákos, MD

Merkely Béla, MD, DSc

Kiss Pál, MD, PhD

Surányi Pál, MD, PhD

Ruzsics Balázs, MD, PhD

Tóth Attila, MD

Tóth Csaba

Silvio Litovsky, MD

Vincent B. Ho, MD, FAHA

Brigitta C. Brott, MD

Pécsvárady Zsolt, MD, PhD

Tóth Levente, MD

Kiss Krisztián, MD

Dezhi Wang, MD

CARDIOVASCULAR MAGNETIC RESONANCE IMAGING FOR IN VIVO ASSESSMENT
OF THE AGE OF MYOCARDIAL INFARCT AND FOR IDENTIFICATION OF SIGNIFACT
CORONARY HEART DISEASE IN PATIENTS WITH PERIPHERAL ARTERIAL DISEASE

Ph.D. Thesis Summary

Robert Kirschner, M.D.

Head of the Doctoral School: Prof. Sámuel Komoly MD, DSc

Head of the Doctoral Program: Prof. Erzsébet Róth MD, DSc

Supervisor: Prof. Tamás Simor MD, PhD

Heart Institute

University of Pécs, Pécs, Hungary

2011

1 INTRODUCTION

Ischemic heart disease remains the leading cause of death in the Western world, and myocardial infarction is a key component of the burden of cardiovascular disease. Efforts for the decrease of the incidence and case fatality of myocardial infarction are important determinants of the desired decline in coronary disease mortality.

The development of different imaging modalities could lead to better in vivo assessment of the irreversibly injured myocardial tissue as well as of the ongoing pathological processes during the healing of myocardial scar following myocardial infarct. This may contribute to the better comprehension of scar tissue evolution processes, which presents opportunity to the intervention to the scar tissue evolution processes and to inhibit the left ventricular remodeling. This could lead to better quality of treatment and better outcome for patients following myocardial infarct.

Peripheral arterial disease (PAD) is a significant epidemiological problem. Due to the systemic nature of the atherosclerosis and because of the typical existence of multiplex lesions, patients with PAD often have coronary heart disease, as well. Therefore, the risk of coronary events is high. The cardiology assessment of patients with PAD would be of great importance. Medical, surgical or interventional treatment for each identified patient being at high risk for undesirable cardiovascular events is warranted to decrease coronary disease mortality in this subgroup of patients.

2 OBJECTIVES

1. To examine the ability of our new method using delayed enhancement (DE) cardiovascular magnetic resonance (CMR) with Gd(ABE-DTTA), a new MRI contrast agent (CA) to differentiate between acute and 4 week old infarcts in vivo in a subject having both type of myocardial infarct (MI) simultaneously.
2. To determine the infarct affinity of Gd(ABE-DTTA) during the subacute phase of MI scar healing, and to compare it to the affinity during the late subacute phase.
3. To prove that Dobutamine stress MRI is a safe and feasible method for the noninvasive cardiac assessment of patients with PAD.

3 DIFFERENTIATION OF ACUTE AND FOUR-WEEK OLD MYOCARDIAL INFARCT WITH Gd(ABE-DTTA)-ENHANCED CMR

3.1 Introduction

Differentiation between acute and older MIs is of great importance in clinical decision-making, however, is still a challenge for current imaging modalities.

We have developed a family of CAs for CMR diagnosis of ischemic heart disease (IHD). Among these, Gd(ABE-DTTA) is optimal for cardiovascular purposes. In this study we have shown that Gd(ABE-DTTA) induces a DE effect in acute, but not in late subacute MI.

3.2 Methods

3.2.1 Study design

MIs were generated in canines (n=6) in the LAD coronary artery territory and four weeks later in that of the left circumflex coronary artery (LCx). CMR sessions were carried out 3 and 4 days after the generation of the second MI, separately using Gd(DTPA) (standard extracellular CA) and Gd(ABE-DTTA) (new CA), respectively.

3.2.2 Surgical procedure

Six male hounds were anesthetized. The left femoral artery was separated surgically and an arterial sheath (6-8 French) was inserted. A properly sized 2-3 mm angioplasty balloon was introduced under fluoroscopic guidance into the LAD (1st infarct) or the LCx (2nd infarct) and inflated temporarily for 180 minutes to create MI.

3.2.3 Magnetic Resonance Imaging

A 1.5T GE Signa-Horizon CV/i scanner (Milwaukee, WI, USA) was used. A cardiac phased-array coil and ECG gating were employed. A 180°-prepared, segmented, inversion-recovery fast gradient-echo pulse was used with: Field of View (FOV) 30 cm, Echo Time (TE) 3.32 ms, Repetition Time (TR) two cardiac cycles (1100-1600 ms), slice thickness 10 mm. The Inversion Time (TI) was optimized to null the signal of normal myocardium.

In the first CMR session, a 0.2 mmol/kg Gd(DTPA) bolus was administered intravenously. DE images were acquired 15-20 min thereafter. Gd(ABE-DTTA) was given intravenously at the end of the first CMR session. In the second CMR session, 24h after Gd(ABE-DTTA) administration, DE images were similarly obtained.

3.2.4 Histomorphometry and Histology

Animals were then sacrificed, hearts excised, sliced and stained with 2,3,5-triphenyltetrazolium chloride (TTC). Tissue samples were taken for histopathology.

3.2.5 Image analysis

To avoid observer bias, CMR images were analyzed in pixel-by-pixel manner. Pixels with signal intensity (SI) above the mean + 6 SD of the normal myocardium were regarded as enhanced pixels, i.e. pixels of the infarct. The mean signal intensity enhancement (SIE) was computed by: $SIE = 100 \times \frac{SI_i - SI_n}{SI_n}$, where SI_i and SI_n are the mean signal intensity in infarct and normal myocardium, respectively.

3.2.6 Statistical analysis

Two-way repeated measures analysis of variance was used to compare the SIE values among the six experimental groups. Pairwise differences between the groups were assessed by using the Holm-Sidak method of adjustment for multiple comparisons.

3.3 Results

Both the acute (LCx) and four-week old (LAD) infarcts were visible in Gd(DTPA)-enhanced DE images of all six dogs. The existence and localization of recent and four-week old infarct were confirmed by TTC. Gd(ABE-DTTA) did not induce SIE in the subacute (LAD) infarcts, while the acute (LCx) infarcts were clearly visible on DE images of all six animals in the presence of this CA. Mean \pm SD SIE values are shown in Fig. 1.

With Gd(ABE-DTTA), the mean SIE in the areas with acute infarct was 366 ± 167 %, whereas in areas of four-week old infarcts it was only 24 ± 59 %. The difference is statistically significant ($P < 0.05$). The mean SIE in four-week old infarct areas with Gd(ABE-DTTA) did not differ significantly from SIE of healthy myocardium ($P = NS$). In contradistinction, Gd(DTPA) produced similar mean SIEs in acute (430 ± 124 %) and four-week old infarcts (400 ± 124 %, $P = NS$). Furthermore, the mean SIE values of neither acute nor four-week old infarcts enhanced with Gd(DTPA) were statistically different from mean SIE of acute infarct areas enhanced with Gd(ABE-DTTA).

3.4 Discussion

Gd(ABE-DTTA) was capable of differentiating between acute and four-week old infarcts as no DE effect was seen in the latter while one is clearly observable in the former. Acute MIs can be seen on the DE images enhanced with either Gd(DTPA) or Gd(ABE-DTTA). Older MIs are visible only by Gd(DTPA).

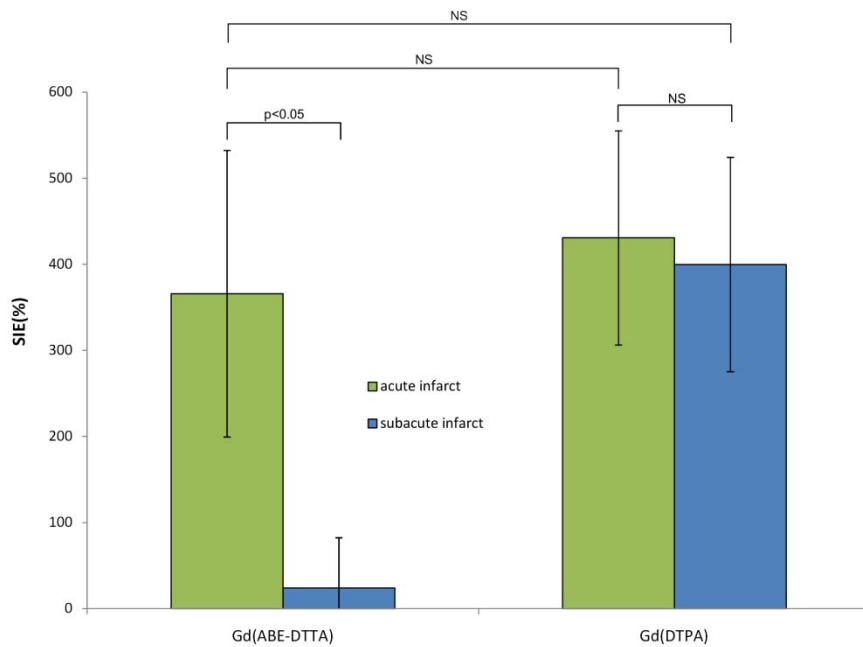


Fig. 1 - Comparison of SIE Values.

Mean (n=6) Signal Intensity Enhancement (%) induced by Gd(ABE-DTTA) or Gd(DTPA) in areas of acute (green bars) and subacute infarcts (blue bars).

3.5 Conclusions

In summary, we have shown that DE-CMR with separate administrations of Gd(DTPA) and Gd(ABE-DTTA) differentiates between acute and four-week old MIs in a reperfused, double infarct, canine model.

4 ACUTE INFARCT SELECTIVE MRI CONTRAST AGENT

4.1 Introduction

There are several clinical scenarios where differentiation between acute and older myocardial infarct may be crucial.

In the previous study we have shown that Gd(ABE-DTTA) induces a DE effect in acute (four-day old), but not in late subacute (four-week old), MI in a canine, *double* infarct model. The infarct affinity of Gd(ABE-DTTA), however, is not known between days 4 and 28 following MI. We hypothesized that Gd(ABE-DTTA) differentiates similarly between acute and 2-week-old MI as it does between acute and 4-week old MI, ie. the infarct affinity of Gd(ABE-DTTA) vanishes already in the subacute phase of scar healing.

4.2 Methods

4.2.1 Study design

MI was generated by occluding for 180 min the LAD coronary artery with an angioplasty balloon. Inversion-recovery fast gradient echo (IR-FGE) MRI images were obtained on days 4, 14, and 28 after MI, and delayed enhancement was generated with Gd(ABE-DTTA). On days 13 and 27 post MI, the same MRI IR-FGE image sequence was used without contrast agent, to demonstrate that the previously administered tissue-persistent CA, Gd(ABE-DTTA), totally cleared from the myocardial infarct as judged by comparison to precontrast images. In addition, control visualization of the infarct was carried out on day 27 with Gd(DTPA) (standard extracellular contrast agent), to ascertain that the infarct was still in place despite the fact that the acute-infarct specific agent did not highlight it. Gd(ABE-DTTA) was administered on day 27 only upon the complete clearing of Gd(DTPA). T2-weighted Turbo Spin Echo (T2-TSE) images were acquired on day 3, 13 and 27 before contrast agent administration.

4.2.2 Surgical procedure

Seven male hounds (18-20 kg) were used. A properly sized 2-3 mm angioplasty balloon was introduced into the LAD under fluoroscopic guidance and inflated temporarily for 180 minutes to create MI.

After the last MRI session, animals were sacrificed, hearts were excised and sliced (5 mm thick slices). TTC staining (2%, 37°C) was carried out to validate the existence of myocardial infarcts.

4.2.3 Magnetic Resonance Imaging

The same instrument, cardiac phased-array coil and 180°-prepared, segmented, inversion-recovery fast gradient-echo (IR-FGE) pulse sequence was used described in the previous study. Double inversion-recovery (black-blood) fast-spin-echo images were generated at end-diastolic phase of the cardiac cycle with the following parameters: FOV of 30 cm, TE of 60 ms, Echo Train Length of 16, Shot Length of 140 ms, TR of two cardiac cycles (1100-1600 ms), Slice Thickness of 10 mm, Image Matrix of 256x256, Flip Angle of 90°, NEX of 1.

4.2.4 Contrast Agent

In the MRI session on day 13, the IR-FGE sequence was used without CA administration. On day 27, a 0.2 mmol/kg Gd(DTPA) bolus was administered intravenously. DE images were acquired with the IR-FGE sequence 15-20 min thereafter. In the MRI sessions on days 4, 14, and 28, DE images were similarly obtained, 24h after i.v. administration of 0.05 mmol/kg Gd(ABE-DTTA).

4.2.5 Image analysis

MRI Dicom images were imported as image sequences with the use of ImageJ. In all images, the endo-, and epicardial contours were traced manually. Large regions of interests, remote from the infarct, were selected to measure baseline $SI \pm SD$ of the healthy myocardium. All other analyses were automated to eliminate observer bias. The mean percent SIE was computed as described above.

4.2.6 Statistical analysis

One-way repeated measures analysis of variance was used to compare mean signal intensity enhancement (SIE) of DE images enhanced by Gd(ABE-DTTA) or by the T2 weighting sequence on the different days. Two-way repeated measures analysis of variance was used to compare the SI values among experimental groups. Pairwise differences between the groups were assessed by using the Holm-Sidak method of adjustment for multiple comparisons.

4.3 Results

Gd(ABE-DTTA) highlighted the infarct in all cases on day 4, but not at all on day 14 or on day 28 following MI. By days 13 and 27 post MI, the previously administered Gd(ABE-DTTA) completely cleared from the myocardium, including the infarct area. The mean \pm SD signal

intensity (SI) of infarcted myocardium in the presence of Gd(ABE-DTTA) significantly differed on day 4 from that of healthy myocardium (45 ± 16.0 vs. 10 ± 5.0 , $P < 0.05$), but it did not on day 14 (11 ± 9.4 vs. 10 ± 5.7 , $P = \text{NS}$), nor on day 28 (7 ± 1.5 vs. 7 ± 2.4 , $P = \text{NS}$) (Fig. 2.). The mean \pm SD signal intensity enhancement (SIE) induced by Gd(ABE-DTTA) was $386 \pm 165\%$ on day 4, significantly different from SIE on day 14 ($9 \pm 20\%$), and on day 28 ($12 \pm 18\%$) following MI ($P < 0.05$). The last two mean values did not vary significantly ($P = \text{NS}$) between them.

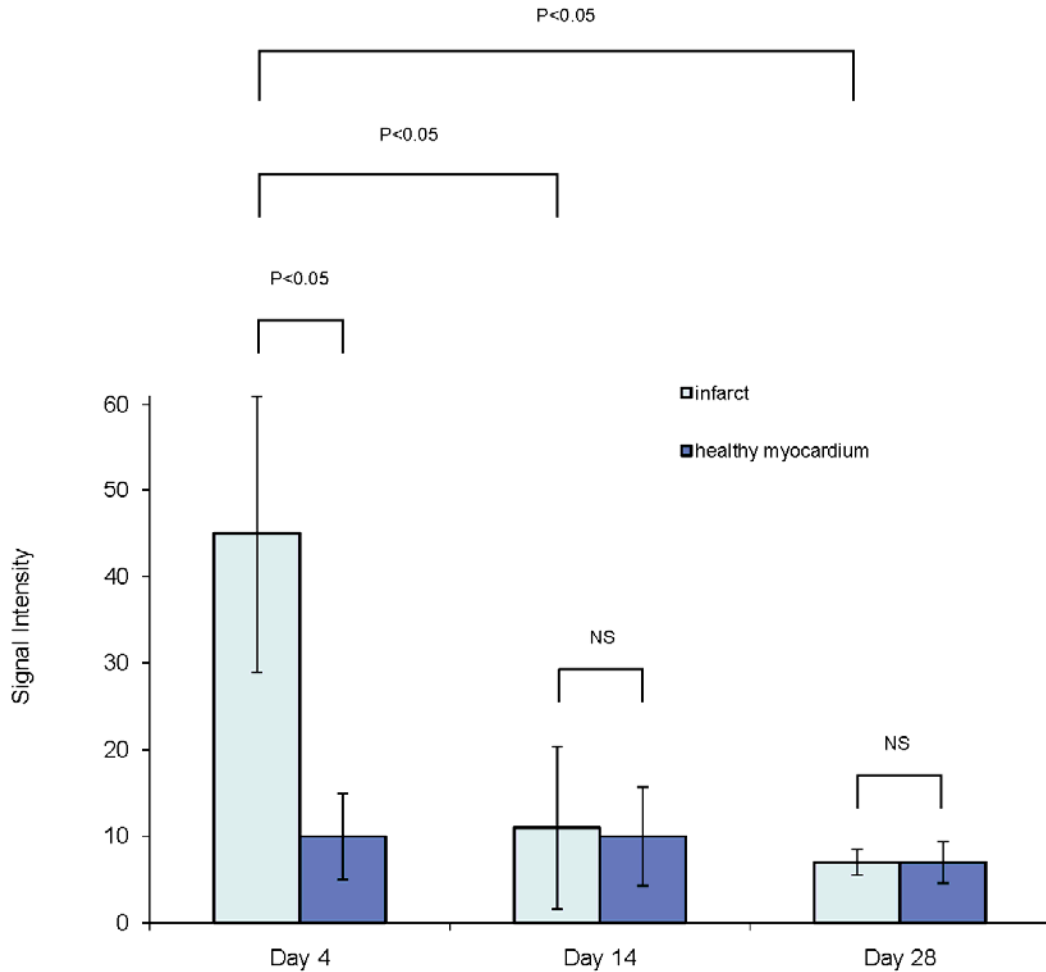


Fig. 2 - Comparison of signal intensity values at Different Infarct Ages

Mean ($n=7$) Signal Intensity values induced by Gd(ABE-DTTA) in areas of infarcts (bright blue bars) vs. healthy myocardium (dark blue bars) at different infarct ages. P values pertain to pairwise comparisons by the Holm-Sidak method of the six different experimental subgroups.

Gd(DTPA) highlighted the infarct in all cases on day 27, inducing a SIE value of $312 \pm 40\%$. T2 weighted (T2w) signal enhancement was seen in the segments supplied by the infarct related

artery (IRA). This enhancement appeared not only during the acute but also during the subacute and late subacute phase of the MI.

4.4 Discussion

It had been shown in the previous study that Gd(ABE-DTTA) differentiates between acute and 4-week old myocardial infarcts (MI) in a canine, double infarct model. The principal finding of the current study is that Gd(ABE-DTTA) has a similar ability already at an earlier age of infarct, i.e. 14 days following MI. It shows that the infarct affinity of Gd(ABE-DTTA) has already vanished in the subacute phase of scar healing. This study also confirms the agent's ability to differentiate acute and older myocardial infarcts in an experimental study design different from the design in the previous study.

It is also demonstrated, that T2w imaging highlights the infarcts and the segments supplied by the infarct-related artery ("area at risk") similarly in the acute, subacute and late subacute phase, i.e. T2w imaging is not able to distinguish among these different phases of the myocardial infarct healing during the time window the study uses while Gd(ABE-DTTA) does.

The differentiation shown by Gd(ABE-DTTA) on the basis of infarct age as early as in the subacute phase, indicates that this agent may become a reliable diagnostic tool in several important clinical situations, the most important potential scenarios would be the following:

1. Localization of the "culprit" vessel in patients with multi-vessel CAD in acute NSTEMI in the presence of an old MI
2. Detection of the extension of the myocardial infarct in its subacute phase

4.5 Conclusions

In summary, we have shown that DE-MRI using Gd(ABE-DTTA) differentiates with high sensitivity and specificity between acute and 2-week-old (subacute) MI as it does between acute and 4-week old (late subacute) MI, in a reperfused, canine, single MI model. The infarct affinity of Gd(ABE-DTTA) vanishes as early as the subacute phase of scar healing.

This feature of Gd(ABE-DTTA) may become a reliable tool in several clinical situations, assuming the agent's approval for human application.

5 DOBUTAMINE STRESS CARDIOVASCULAR MAGNETIC RESONANCE IMAGING IN PATIENTS WITH PERIPHERAL ARTERY DISEASE

5.1 Introduction

Due to the systemic nature of the atherosclerosis and because of the typical existence of multiplex lesions, patients with peripheral arterial disease often have coronary heart disease, as well. Therefore, the risk of coronary events is high. Also very serious coronary artery disease can remain often asymptomatic because of the physical disability of the patient with PAD. The cardiology assessment of patients with PAD would be of great importance even if they do not have cardiac symptoms. However, their examination with conventional noninvasive cardiac tests is usually not possible or significantly limited.

Dobutamine stress MRI (DSMRI) which has grown to a clinically established test in the last two decades is able to identify patients with high risk for cardiac mortality and myocardial infarct. The role of DSMRI, however, is unknown to date in this patient population either from Hungarian or from international scientific literature. The aim of this study was to survey the safety and feasibility of DSMRI for the cardiac assessment of patients with PAD.

5.2 Patients and methods

5.2.1 Patients

21 patients (4 females, 17 males; mean \pm SD age 64 ± 7.7 years) were enrolled after giving written informed consent. The patients were treated by the Flór Ferenc Hospital of Pest County because of PAD (ankle-brachial index 0.54 ± 0.18).

5.2.2 MRI

Systolic/diastolic blood pressure and heart rate were measured and documented. DSMRI was implemented in a group of the patients on a Vision Plus 1.5 T MRI scanner (Siemens, Erlangen Germany). The rest of patients was examined on a Signa Excite 1.5 T scanner (General Electric Healthcare, Milwaukee, USA).

The three typical planes (4 chamber, 3 chamber, 2 chamber views) were setup and cine images were acquired. For that purpose, gradient echo sequence was used for Vision Plus with these technical parameters: spatial resolution of $1.6 \times 1.6 \times 8 \text{ mm}^3$, repetition time (TR) of 80 ms, echo time (TE) of 4.8 ms, flip angle of 20° . Cine MRI on Signa Excite was implemented by Fiesta

sequence: spatial resolution of $1.6 \times 1.6 \times 8 \text{ mm}^3$, TR of 3.57 ms, TE of 1.58 ms, flip angle of 50° . Three short axis (basal, midventricular, apical) planes and at least one of the long axis planes were selected for further imaging. Dobutamine hydrochloride was administered intravenously by a digital injector in doses of 10, 20, 30, and 40 $\mu\text{g}/\text{kg}/\text{min}$. New or worsened wall motion abnormalities were continuously monitored. If segmental wall motion abnormalities were detected in rest, the stress was started at dose of 5 $\mu\text{g}/\text{kg}/\text{min}$ of Dobutamine. In case of the lack of other reasons, the administration of Dobutamine was terminated if the age predicted target heart rate was reached. This was calculated by the formula of $(220-\text{age}) \times 0.85$. If the target heart rate was not attained, additional intravenous Atropine boluses were given in 0.25 mg fractions in every 60 seconds up to 1 mg.

During stress, cine images were acquired using the aforementioned MRI sequences. Three short axis (basal, midventricular, apical) planes and at least one of the long axis planes were setup, the very same planes selected for the imaging in rest. ECG and the symptoms were continuously monitored and documented while the blood pressure and heart rate were recorded. Standard termination criteria were used. The stress was followed by rest phase acquiring further cine images.

5.3 Image analysis

MRI images were analysed independently by two experienced cardiologists having European CMR accreditation who were blinded to the clinical data of the patients. Wall motion abnormalities were assessed applying standardized scoring system (1=normokinetic 2=hypokinetic 3= akinetic 4= dyskinetic) and the 17-segment model of the American Heart Association. Reversible ischemia was defined as new wall-motion abnormality (increase of wall motion score) or bifasic response in segments with resting wall-motion abnormalities (increase of wall motion abnormality followed by re-decrease) appearing in ≥ 1 segment. The quality of images was rated on a 4-point scale based on the visibility of the endocardial border (1=poor or nondiagnostic; 2= partially or moderately visible; 3=good visibility; 4=excellently visible).

5.3.1 Statistical analysis

Interobserver agreement for the assessment of wall motion abnormalities was determined by kappa test. Kruskal-Wallis analysis of variance for nonparametric variables was used for the analysis of the difference of median image quality scores between different anatomical regions.

The statistical difference between median image quality scores at rest or during stress was evaluated by Wilcoxon signed-rank test.

5.4 Results

5.4.1 Study group

The Dobutamine stress was terminated in 20 patients (95.2%) when the target heart rate was attained. 2 patients needed additional 1 mg Atropine (0.25 mg bolus per minute) administration in order to attain the target heart rate. 11 patients (52,4%) did not have any symptoms during stress. One patient (4.8%) developed a typical, but not severe angina pectoris. Mild chest discomfort showed up in four (19.0%), tachypnoe in one (4.8%), flush and itch of the skin in one (4.8%), palpitation in two (9.5%) studies. Three patients (14.3%) had a couple of isolated ventricular premature beats. Malignant ventricular rhythm disturbances, hemodynamic instability, serious angina or any other severe adverse event did not occur. 5 patients (23.8%) have an inducible wall motion abnormality during Dobutamine stress.

5.4.2 Wall motion abnormalities and image quality

The interobserver agreement for the assessment of wall motion abnormalities was $\kappa = 0,87$ ($p < 0,0001$). Median image quality score for all anatomical localizations was high (4 [4-4]) on the 4-point scale at rest or during stress. The apex (segment 17) has relatively the worst median image quality at rest (4 [3-4]), while all other segments have 4 [4-4]. Despite of that, the median image quality did not change significantly between different anatomical localizations ($p = \text{NS}$). There was no statistical difference ($p = \text{NS}$) between image quality of four anatomical regions (anterior, lateral, inferior, and septal) at rest or during stress, either.

5.5 Discussion

To date, it has not been published any original papers concerning the feasibility and safety of Dobutamine stress MRI for the cardiac assessment of patients with PAD having high risk for cardiovascular morbidity and mortality. Side effects during stress in current study could be regarded to be negligible. A favorable ratio was also attained in the sense of age- predicted target heart rate during Dobutamine-atropine stress (95.2%). The high median quality scores of the acquired images, the uniformity of the image quality scores of different anatomical regions and that of cine images acquired at rest versus during test equally show the feasibility of Dobutamine

stress MRI in the studied population of patients. It has also been shown in this study that Dobutamine stress MRI provides excellent interobserver agreement for the assessment of wall motion abnormalities in patients with PAD which probably could be linked to the high image quality of the cine CMR images.

5.6 Conclusion

The results of this study show that Dobutamine stress MRI for the noninvasive cardiac assessment of patients with PAD safe and feasible method.

6 NOVEL FINDINGS

In the first study we have proven that Delayed enhancement MRI with separate administrations of standard extracellular contrast agent, Gd(DTPA), and a new low molecular weight contrast agent, Gd(ABE-DTTA), differentiates between acute and late subacute infarct in a reperfused, double infarct, canine model. It has also been shown that Gd(ABE-DTTA) induces approximately the same SIE in acute infarcts as Gd(DTPA) does.

In the second study we have shown Gd(ABE-DTTA) differentiates similarly between acute and 2-week-old MI as it does between acute and 4-week old MI using DE-MRI in a reperfused, single myocardial infarct, canine model. Thus it is evident that the infarct affinity of Gd(ABE-DTTA) disappears already in the subacute phase of scar healing, allowing the use of this agent for infarct age differentiation early on, immediately following the acute phase. The sensitivity and specificity of the method is high. This study confirms the agent's ability to differentiate acute and older myocardial infarcts also in a different experimental study design. Conventional T2w imaging highlights the infarcts and the segments supplied by the infarct-related artery ("area at risk") similarly in the acute, subacute and late subacute phase, i.e. we have also demonstrated that T2w imaging is not able to distinguish among these different phases of the myocardial infarct healing during the time window the study uses while Gd(ABE-DTTA) does.

In the third study we have shown that Dobutamine stress MRI for the noninvasive cardiac assessment of patients with PAD is a safe and feasible method.

7 PUBLICATIONS

7.1 Peer reviewed original research publications related to this thesis

1. Kirschner R, Toth L, Varga-Szemes A, Simor T, Suranyi P, Kiss P, Ruzsics B, Toth A, Baker R, Brott B, et al: Differentiation of acute and four-week old myocardial infarct with Gd(ABE-DTTA)-enhanced CMR. *Journal of Cardiovascular Magnetic Resonance* 2010, 12:22. IF: 2.28
2. Kirschner R, Varga-Szemes, A., Simor, T., Suranyi, P., Kiss, P., Ruzsics, B., Brott, BC., Elgavish, A., Elgavish, GA.: Acute infarct selective MRI contrast agent. *Int J Cardiovasc Imaging* 2011 (in press).IF: 2.151
3. Kirschner R, Pécsvárady Z, Bedros RJ, Tóth L, Kiss K, Simor T: Dobutaminterheléses szív mágneses rezonanciás vizsgálat alsó végtagi érszűkületben szenvedő betegekben. *Orv Hetil* 2011, 152:282-291.

7.2 Review article publication (peer reviewed) related to this thesis

1. Kirschner R, Tóth L, Simor T: A dobutaminterheléses szív-MR-vizsgálat szerepe a miokardiális iszkémia kimutatásában. *Cardiologia Hungarica* 2011, 41:30-36.

7.3 Review article publication related to this thesis

1. Kirschner R, Pecsvarady Zs: The role of MR and CT angiography in the assessment of PAD and cardiovascular status. *Hungarian cardiologist*, 2006. 1A (supplement)

7.4 Citable peer reviewed research presentations/abstracts related to this thesis

1. Kirschner R, Varga-Szemes A, Toth L, Simor T, Suranyi P, Ruzsics B, Kiss P, Toth A, Baker R, Brott BC, Litovsky S, Elgavish A, Elgavish GA.: Reinfarction-specific Magnetic Resonance Imaging Contrast Agent. *Journal of the American College of Cardiology*.55(2010, Supplement 1):A84.E795 A784.E795. Scientific Meeting of the American College of Cardiology, 2010, Atlanta, GA, USA IF: 12.535
2. Kirschner R, Varga-Szemes A, Simor T, Suranyi P, Ruzsics B, Kiss P, Brott BC, Litovsky S, Elgavish A, Elgavish GA.: Acute Infarct Selective Magnetic

Resonance Imaging Contrast Agent. *Journal of the American College of Cardiology* T 56: B87-B88 TCT 2010 Congress, Washington DC, USA IF:12.535

3. Kirschner R, Simor T: *Feasibility and safety of Dobutamine stress CMR for cardiac evaluation of patients with PAD*. Will be published in *International Journal of Cardiovascular Imaging*. 39th Annual Meeting of the North American Society for Cardiovascular Imaging, 2011, Baltimore, MD, USA IF:2.151

7.5 Peer reviewed research presentations/abstracts related to this thesis

4. Kirschner R, Varga-Szemes A, Simor T, Elgavish GA *Infarct Age Differentiation with Gd(ABE-DTTA) MRI Contrast Agent*. Oral presentation at the Annual Congress of the Hungarian Society of Cardiology, Balatonfüred, Hungary May 12 2011

7.6 Original peer reviewed publications not related to this thesis

1. Kirschner R, Varga-Szemes, A., Simor, T., Brott, BC., Litovsky, S., Elgavish, A., Elgavish, GA.: Quantification of Myocardial Viability Distribution with Gd(DTPA) Bolus-Enhanced Signal Intensity-Based Percent Infarct Mapping. *Magnetic Resonance Imaging* 2011, 29: 650-658 IF: 2.026
2. Kirschner R, Bodrogi I, Kulhavi C, et al. : K-cell activity in patients with germ cell testicular tumors. Effect of cytostatic therapy. *Orv Hetil (Hungary)*, Mar 15 1992, 133(11)

7.7 Citable peer reviewed presentations/abstracts

1. Kirschner R, Varga-Szemes A, Simor T, Suranyi P, Ruzsics B, Kiss P, Brott BC, Litovsky S, Elgavish A, Elgavish GA.: Accurate Determination of Myocardial Viability Distribution with Percent Infarct Mapping. *International Journal of Cardiovascular Imaging (in press)*. 38th Annual Meeting of the North American Society for Cardiovascular Imaging, 2010, Seattle, WA, USA IF:2.151
2. Varga-Szemes A, Ruzsics B, Kirschner R, Singh S, Brott BC, Simor T, Elgavish A, Elgavish GA.: Determination of Infarct Size In Ex Vivo Swine Hearts Using Gadolinium-Enhanced Multi-Detector Computed Tomography, *J Cardiovasc*

Comput Tomogr 2010;4:S71., 5th Annual Scientific Meeting of the Society of Cardiovascular Computed Tomography, 2010, Las Vegas, NV, USA

3. Varga-Szemes A, Ruzsics B, Kirschner R, Singh SP, Simor T, Elgavish A, Elgavish G: Gadolinium-Enhanced Multi-Detector Computed Tomography for the Evaluation of Myocardial Infarct. *International Journal of Cardiovascular Imaging (in press)*. 38th Annual Meeting of the North American Society for Cardiovascular Imaging, 2010, Seattle, WA, USA IF: 2.151
4. Varga-Szemes A., Kirschner R., Toth L, Brott BC, Simor T, Elgavish A, Elgavish G: In Vivo R1 Based Percent Infarct Mapping Using Continuous Gd(DTPA) Infusion Aided Magnetic Resonance Imaging. *International Journal of Cardiovascular Imaging (in press)*. 38th Annual Meeting of the North American Society for Cardiovascular Imaging, 2010, Seattle, WA, USA IF:2.151
5. Kirschner R., Varga-Szemes A., Simor T, Brott BC, Litovsky L, Elgavish A, Elgavish G: Quantification of infarct size and mixing of necrotic and viable myocardial tissue with Signal Intensity-Based Percent Infarct Mapping Imaging. *European Heart Journal (in press)*. Congress of the European Society of Cardiology, 2011, Paris IF:9.8

8 ACKNOWLEDGEMENT

I'm thankful to my family for their love, help, patience, perseverance and empathy.

I wish to acknowledge the support and help to my teachers, friends and associates:

Simor Tamás, MD, PhD

Gabriel A Elgavish, PhD

Róth Erzsébet, MD, DSc

Varga-Szemes Ákos, MD

Merkely Béla, MD, DSc

Kiss Pál, MD, PhD

Surányi Pál, MD, PhD

Ruzsics Balázs, MD, PhD

Tóth Attila, MD

Tóth Csaba

Silvio Litovsky, MD

Vincent B. Ho, MD, FAHA

Brigitta C. Brott, MD

Pécsvárady Zsolt, MD, PhD

Tóth Levente, MD

Kiss Krisztián, MD

Dezhi Wang, MD