GYERMEKKORBAN GYOMORRAL VAGY BÉLLEL, VALAMINT GYOMORRAL ÉS VASTAGBÉLLEL EGYÜTTESEN VÉGZETT HÓLYAGMEGNAGYOBBÍTÁSOKAT KÖVETŐEN KIALAKULÓ SZÖVETTANI ELVÁLTOZÁSOK:

HUMÁN ÉS ÁLLATKÍSÉRLETES VIZSGÁLATOK

DR. KISPÁL ZOLTÁN

EGYETEMI DOKTORI (PH.D.) ÉRTEKEZÉS

PROGRAMVEZETŐ:

PROF. DR. HORVÁTH ÖRS PÉTER

TÉMAVEZETŐ:

DR. VAJDA PÉTER PH.D., MED. HABIL

PÉCSI TUDOMÁNYEGYETEM

KLINIKAI KÖZPONT

GYERMEKKLINIKA

2014.

1. TARTALOMJEGYZÉK

1.	TARTALOMJEGYZÉK	2. OLDAL
2.	RÖVIDÍTÉSEK MAGYARÁZATA	4. OLDAL
3.	HÁTTÉR ÉS ELŐZMÉNYEK	5. OLDAL
4.	CÉLKITŰZÉSEK	18. OLDAL
5.	ANYAG ÉS MÓDSZER	19. OLDAL
	5.1. HUMÁN VIZSGÁLATOK	19. OLDAL
	5.1.1. HISZTOLÓGIAI VIZSGÁLATOK	22. OLDAL
	5.1.2. IMMUNHISZTOLÓGIAI VIZSGÁLATOK	23. OLDAL
	5.1.3. MUC-1, MUC-2 GÉN EXPRESSZIÓS VIZSGÁLATOK	25. OLDAL
	5.2. ÁLLATKÍSÉRLETES MODELL: KOMPOZIT HÓLYAG KIALAKITÁSA KUTYÁKBAN	29. OLDAL
	5.2.1. HISZTOLÓGIAI VIZSGÁLATOK	32. OLDAL
	5.2.2. IMMUNHISZTOLÓGIAI VIZSGÁLATOK	33. OLDAL
6.	EREDMÉNYEK	34. OLDAL
	6.1. HUMÁN VIZSGÁLATOK EREDMÉNYEI	34. OLDAL
	6.1.1. HISZTOLÓGIAI VIZSGÁLATOK	34. OLDAL
	6.1.2. IMMUNHISZTOLÓGIAI VIZSGÁLATOK	37. OLDAL
	6.1.3. MUC-1, MUC-2 GÉN EXPRESSZIÓS VIZSGÁLATOK	42. OLDAL
	6.2. ÁLLATKISÉRLETEK EREDMÉNYEI	43. OLDAL
	6.2.1. HISZTOLÓGIAI VIZSGÁLATOK	43. OLDAL
	6.2.2. IMMUNHISZTOLÓGIAI VIZSGÁLATOK	46. OLDAL

7.	**MEGBESZÉLÉS**	**48. OLDAL**
	7.1. HUMÁN VIZSGÁLATOK	**48. OLDAL**
	7.1.1. HISZTOLÓGIAI VIZSGÁLATOK	**48. OLDAL**
	7.1.2. IMMUNHISZTOLÓGIAI VIZSGÁLATOK	**50. OLDAL**
	7.1.3. MUC-1, MUC-2 GÉN EXPRESSZIÓS VIZSGÁLATOK	**51. OLDAL**
	7.2. ÁLLATKÍSÉRLETEK	**53. OLDAL**
	7.2.1. HISZTOLÓGIAI VIZSGÁLATOK	**53. OLDAL**
	7.2.2. IMMUNHISZTOLÓGIAI VIZSGÁLATOK	**55. OLDAL**
8.	**A TÉMÁBAN ELÉRT ÚJ EREDMÉNYEK ÖSSZEFOGLALÁSA**	**57. OLDAL**
9.	**IRODALMI HIVATKOZÁSOK**	**59. OLDAL**
10.	**TOVÁBBI VIZSGÁLATI-KUTATÁSI TERVEK**	**65. OLDAL**
11.	**KÖZLEMÉNYEK ÉS ELŐADÁSOK JEGYZÉKE**	**66. OLDAL**
12.	**KÖSZÖNETNYILVÁNÍTÁS**	**68. OLDAL**

2. RÖVIDÍTÉSEK MAGYARÁZATA

CCD- charged coupled device

DAPI- Diamino-fenilindolt

cDNS – komplementer DNS

CIC (clean intermittent (self)catheterization) – tiszta intermittáló (ön)katéterezés

HDS – haematuria-dysuria szindróma

i.u. (incontinentia urinae) – vizeletinkontinencia

LCM – laser capture microdissection

MMC – meningomyelocele

n.h. – neurogén hólyag

OCT – optimal cutting temperature

PBS- Phosphate buffered saline

PBST- Phosphate buffered saline tween

PCNA- Proliferating cell nuclear antigen

RT PCR – real time polymerase chain reaction

SIMA – Small intestinal mucin antigen

SPSS-Statistical package for social sciences

3. HÁTTÉR ÉS ELŐZMÉNYEK

A gyermekkori részleges vagy teljes vizelettárolási, tartási és/vagy -ürítési elégtelenség inkontinencia urinae (i.u.) egyike azon egész életre ható fogyatékosságoknak, melyek a betegek életminőségét, társadalomba való beilleszkedését súlyosan megnehezítik, vagy lehetetlenné teszik. A gyermekkori vizelet inkontinencia mintegy 80%-ért a húgyhólyag veleszületett beidegzési zavara (neuropathiás hólyag) felelős. Ez leggyakrabban a gerincvelő záródásának veleszületett hiánya, meningomyelokele (MMC) miatt jön létre. A gyermekkori vizeletinkontinencia további 20%-át egyéb fejlődési rendellenességek (extrophia vesicae urinae, epispadiázis totalis, kloáka extrófia) és a gerincvelőből kilépő idegek és/vagy a húgyhólyag beidegzését érő szerzett károsodások (Guillain Barré szindróma) alkotják. A szerzett betegségek gyermekkorban jóval ritkábban fordulnak elő, mint felnőttekben. Ezek a medencét vagy a húgyhólyagot ért súlyos trauma, gerincvelői gyulladást vagy sérülést követő beidegzési zavarok és a húgyhólyag ritka gyermekkori tumorai (pl. rhabdomyosarcoma) lehetnek (1-4).

Az i.u. patofiziológiai hátterében, gyermekkorban a következő okok (külön-külön vagy együtt) állhatnak:

1. Vizelettárolási elégtelenség: a hólyag csökkent kapacitása nem elegendő a termelődő vizelet kellő ideig (3-4 óra) történő tárolására;
2. Vizelettartási elégtelenség: a hólyagnyak záró funkciójának elégtelensége miatt a vizelet folyamatosan csorog annak ellenére, hogy a hólyagkapacitás megfelelő;
3. Vizeletürítési elégtelenség: a beteg nem képes húgyhólyagját maradéktalanul kiüríteni.

A fenti működési zavarok leggyakrabban egymással kombinálódva jelentkeznek, de előfordulhat, hogy a klinikai képet egyik vagy másik zavar önmagában uralja.

A legújabb európai gyermekurológiai (ESPU) ajánlás szerint az urodinámiás és a funkcionális klasszifikáció segítenek a rendellenesség mértékének meghatározásában és ezek alapján a kezelési terv elkészítésében (5). A hólyagnak és a záróizomzatának megfelelő harmóniában kell működni, hogy funkcionális egységet alkossanak, ezek alapján például neurogén alsó húgyúti diszfunkció esetén:

1. A hólyag izomzata „túlműködést" mutathat (overactive bladder), fokozott kontrakciókkal, alacsony kapacitással és tágulékonysággal rendelkezhet, de lehet a hólyag „akontraktilis" is, effektív kontrakciók nélkül;
2. A záróizomzat és az urethra is túlműködhet a hólyagtól függetlenül funkcionális obstrukciót okozva, vagy lehet paralízisben miáltal nem fejt ki áramlási ellenállást;
3. Illetve a fenti állapotok egymással kombinálódhatnak.

A kezelés célja, hogy a hólyagban uralkodó magas nyomást lecsökkentsük, ugyanakkor a hólyag tágulékonyságát (compliance) és kapacitását növeljük. A sikeres terápiának fontos követelménye, hogy a fenti patofiziológiai ok(ok) megszüntetése mellett a felső húgyutak, és a vesék funkcióját és morfológiáját megőrizzük. További alapelv, hogy első lépésben mindig konzervatív kezeléssel próbálkozzunk, mert a műtéti kezelés sokszor visszafordíthatatlan következményekkel jár.

Az i.u. a betegek 80%-ban konzervatív módszerekkel – gyógyszeres hólyagmegnagyobbítás, tiszta intermittáló (ön)katéterezés (CIC), medencefenék torna és ezek kombinációja – jól kezelhetők (6-9).

Az intermittáló katéterezés először a második világháború idején került a figyelem középpontjába, mikor észrevették, hogy az akut spinális shock mortalitása csökkenthető volt a húgyhólyag rendszeres katéterezésével, amit akkor szigorúan aszeptikus körülmények között végeztek. Napjainkban is igen kiterjedten alkalmazott CIC az 1960-as és -70-es években Guttmann és Frankel tevékenységének eredményeként került széleskörben elfogadásra (10). Ők steril katéterezést és szigorú aszepszist javasoltak, valamint azt, hogy ezt csak egészségügyi személyzet végezheti a fertőzések elkerülése végett. Az CIC indikációs területét 1972-ben Lapides szélesítette ki a gyermekkori alsó húgyúti diszfunkció hólyag kezelésében (11). Véleménye szerint a vesék, az ureterek, a hólyag és az urethra gyengült vérkeringése, a hólyag túltelítettsége valamint magas belső nyomása a fertőzések leggyakoribb forrása, mely által a szövetek sérülékennyé válnak a beteg bélrendszeréből haematogén vagy lymphogén úton érkező Gram-negatív kórokozók számára. Az urethra valamint a vagina baktériumflórájának kicsi a szerepe a fertőzés kialakulásában. A katéterezés során a húgyhólyagba jutó különböző baktériumokat, a szervezet ellenállása semlegesíti, ha az érintett szövetek vérellátása jó. Ezen az elven dolgozta ki és bizonyította Lapides a nem steril, tiszta intermittáló (ön)katéterezés hatékonyságát és ez által nyert a módszer széleskörű elfogadottságot és alkalmazást (11). Az önkatéterezés során megjelenő nem szignifikáns bakteriuria csak olyan betegekben igényelnek kezelést, akik vesekárosodása előrehaladott, vagy veziko-ureterális refluxuk van, vagy immunhiányos állapotban szenvednek (pl. veseátültetés után). Terápiás dózisban adott antibiotikumok Kőképző kórokozók (pl. Proteus) jelenléte esetén a terápiás dózisban adott antibiotikus kezelés akkor is ajánlott, ha a fertőzés tünetmentes (nem szignifikáns bakteriuria) (12-14). A CIC széleskörű elterjedésének óriási hatása volt és van mind a veleszületett,

mind a szerzett vizeletürítési zavarok kezelésében. Az önkatéterezést a gyermekek könnyen megtanulják.

A CIC a hólyagürítés problémáját megoldotta és ezt követően a hangsúly az alacsony nyomáson történő vizelettárolásra helyeződött át. A húgyhólyag kapacitás konzervatív, gyógyszeres úton történő megnövelésére (gyógyszeres hólyagaugmentáció) a muszkarin receptor antagonisták (oxybutinin és származékai) az első választandó gyógyszerek. Ezek kompetitív antagonisták, melyek leginkább a húgyhólyag telődési szakaszában hatnak. A vizelés megkezdésekor a massziv acetil-kolin kibocsátás miatt hatásuk visszaszorul, és a vizelés spontán, könnyen megtörténik. A legtöbb hatóanyag tercier amin (oxybutinin, tolteridin, propiverin), ami a bélfalon keresztül jól felszívódik és a citokróm p-450 enzimrendszer bontja el. A negyedleges aminok közé azokat a hatóanyagokat sorolják amiket a citokróm enzimrendszer kevésbé bont el (pl. trospium), ezek 80%-a a vizelettel ürül (15, 16). Újabban hosszabb kibocsátású (extended release) és azonnali kibocsátású (instant release) tolteridinnel végzett kezelésről is jó eredményekről számolnak be. Mahanta szerint az azonnali kibocsátású tolteridinnel történt kezelést követően a cisztometriás eredmények kedvezőbbek (6). Az antikolinerg szerek használata mindig egyénileg, betegre szabottan történik, melyet hólyagnyomás mérésekkel kell a beteghez igazítani. Ezen szerek alakalmazása során meg kell említeni, hogy a vizelet spontán kiürítése a hólyagból nem mindig teljes, ún. vizeletreziduum maradhat vissza, illetve mellékhatásként figyelem és gondolkodási zavarokat is kialakulhatnak (4). Léteznek azonban olyan randomizált, kettős vak vizsgálatok, melyek szerint az antikolinerg szerek nem befolyásolják károsan a memóriát és a figyelmet (7).

További konzervatív kezelési alternatíváknak, a medencefenék tornának csak megtartott beidegzés esetén van értelme. Ezzel a módszerrel a stressz inkontinencia és a hólyag hiperaktivitás tünetei jól enyhíthetőek (4,17,18).

Elektromos stimulációt legalább 40 éve használnak felnőttekben inkontinencia kezelésére (16,19,20). Kivitelezhető transurethralisan (19,20), de beszámolnak a n. tibialis ingerlésével elért pozitív eredményekről is (21,22). Gyermekekben erről a kezelési eljárásról kevés információ áll rendelkezésre. A közölt eredmények szerint a nem- neurogén hólyag jobban reagál erre a kezelésre, mint a neurogén (23). Néhány éve sacralis és pudendális neuromodulációt is alkalmaznak a hólyag funkciózavarainak kezelésére. Az S3 és S4 ideggyökök stimulációjával növelhető a szfinktertónus és a hólyagtágulékonyság. A módszer alkalmazásával jó eredményekről számoltak be (24-26).

A húgyhólyag kapacitásának növelésére még mindig nem műtéti, hanem ún. szemi-konzervatív módszer az úgynevezett „teljes endoszkópos kezelés" (total endoscopic management) melyet Neel és mtsai vezettek be (27). Ennek során, cisztoszkópos úton Botulinum toxin A-t injektálnak a detrusor izomzatba és hyaluronsavat (vagy más szövetbarát anyagot) az ureterszájadékok alá. A szerzők fél éves nyomonkövetés után a hólyagkapacitás és a kontinencia szignifikáns javulásáról, valamint a VUR megszűnéséről számoltak be. A módszer azonban számos kérdést hagy nyitva, mint pl. a felső húgyutak hosszú távú védelme és az ismételt, gyermekkorban csak altatásban végezhető, hólyagtükrözések szükségessége. Ez a kezelési forma csak rövidtávon (3-6 hónap) hatásos (27), mert a toxin néhány hónap alatt elveszti hatását. A blokkolt receptorok újratermelődnek.

Ha a gyermekkori vizeletinkontinencia kis hólyagkapacitás és/vagy nem megfelelő hólyagtágulékonyság (compliance) miatt alakul ki és az előbbiekben

részletezett konzervatív (szemi-konzervatív) kezelési formákkal nem kezelhetőek, akkor sebészi húgyhólyag-megnagyobbítás, augmentáció végezhető. Bizonyos esetekben, amikor a hólyag extrémen kicsi (pl. extrophia vesicae urinariae) vagy malignus folyamat (pl. rhabdomyosarcoma) miatt eltávolításra került, akkor a húgyhólyag teljes pótlására (szubsztitúció, orthotop hólyag létrehozása) is sor kerülhet. A húgyhólyag augmentációjára – számos, ritkábban alkalmazott műtéti megoldás (pl. autoaugmentáció, ureterocisztoplasztika, tissue engineering) mellett - napjainkban a leggyakrabban végzett beavatkozás a tápcsatorna egy teljes falvastagságú szakaszának (gyomor-, vékony- vagy vastagbél-szegmentum) felhasználása erre a célra (1. ábra).

A ’80-as évek elején a coecum vagy a szigmabél egy szegmense került leggyakrabban felhasználásra (1.c. ábra). A gyomorral történő hólyagmegnagyobbítás a ’90-es évek elején vált népszerűvé (1.a. ábra). Napjainkban a húgyhólyag megnagyobbítására, esetleg pótlására – ha ennek a típusú műtétnek nincs más kontraindikációja (pl. rövid bél szindróma) – leggyakrabban vékonybél-szegmentumot (ileum) használnak fel gyermekkorban is (1.b. ábra).

A nemzetközi irodalom a húgyhólyag megnagyobbításra valamint pótlásra elsődlegesen ileum szegmenst ajánl (29,30), igazi ultima ratio ezen műtéteknél nem létezik.

A bizonytalanságot az okozza, hogy a műtétek bevezetését követően az elmúlt három évtizedben ismertté váltak azon szövődmények, melyek a húgyhólyag megnagyobbításra vagy pótlásra használt tápcsatorna szakasz típusától függnek.

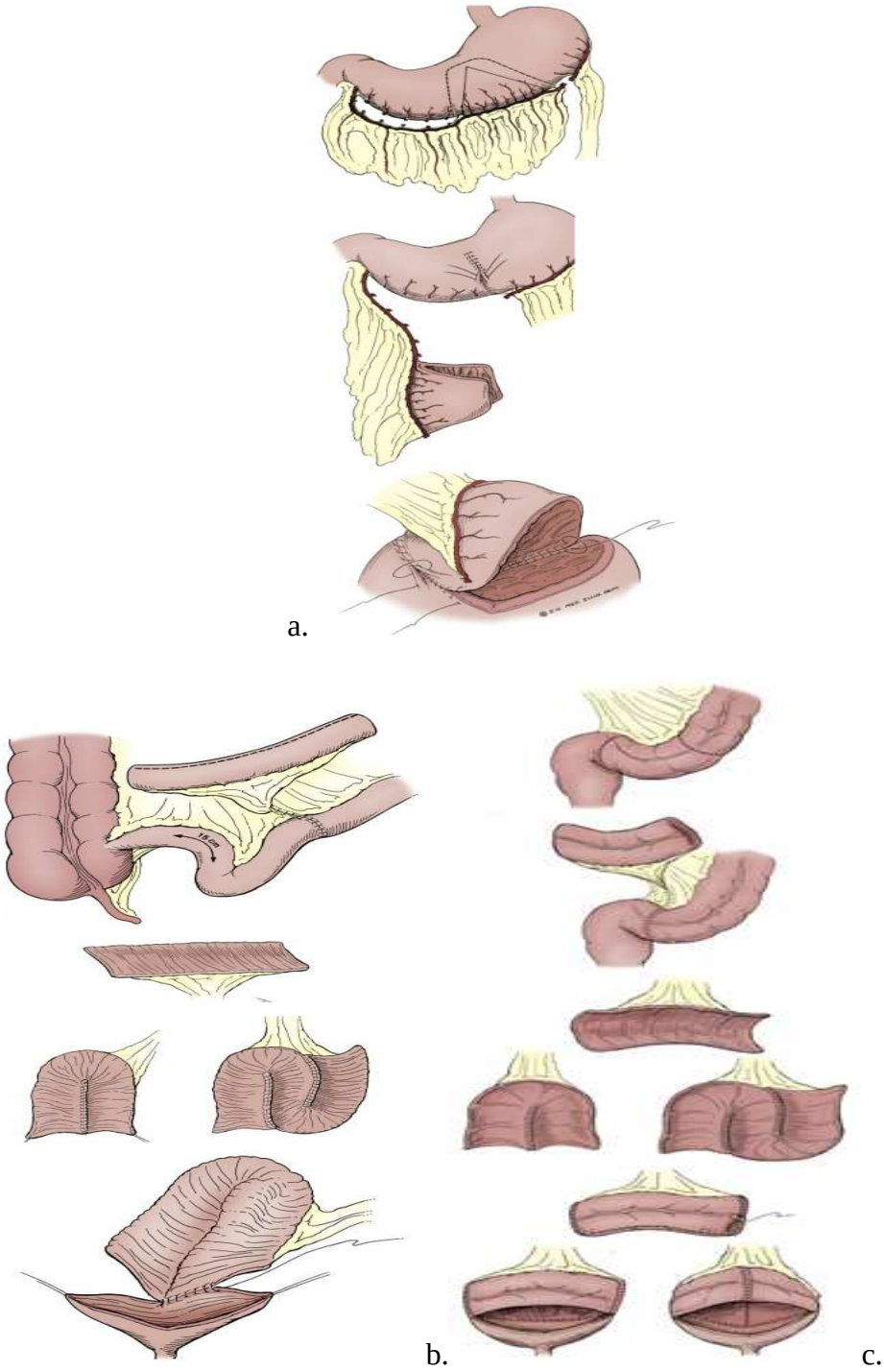

1. ábra: A húgyhólyag megnagyobbitásnak sémás rajzai: (a.) gyomorral (gasztrocisztoplasztika), (b.) vékonybél- (ileocisztoplasztika), illetve (c.) vastagbél-szegmentummal kolocisztoplasztika) végzett megnagyobbítás esetén (28).

A műtéteket követően fellépő szövődmények két nagy csoportra oszthatóak: metabolikus és nem metabolikus szövődményekre (1. táblázat) (1, 3).

A hólyagmegnagyobbítást követően az augmentációra használt tápcsatorna típusától függően metabolikus és elektrolit zavarok alakulhatnak ki. Ennek oka, hogy a húgyhólyag megnagyobbításra használt gyomor vagy bél nyálkahártya továbbra is megőrzi felszívó és kiválasztó tulajdonságait, ezzel direkt és indirekt eltéréseket hozva létre a szervezet ion- és sav-bázis egyensúlyában. Gasztrocisztoplasztika után hypokalémiás, hypoklorémiás metabolikus alkalózissal, enterocisztoplasztika után hyperklorémiás, hypokalémiás metabolikus acidózissal számolhatunk (31,32). Az elsődleges változások további ún. másodlagos metabolikus, például csontanyagcsere zavarokhoz vezethetnek. Ismert, hogy ileummal vagy kolonnal történő hólyagmegnagyobbítás után a betegek hossznövekedése elmaradhat, valamint oszteopénia is jelentkezhet (32-34).

A húgyhólyag-megnagyobbítás és -pótlás a betegek életminőségét bizonyítottan javítja (35,36). Egyre több olyan közlés jelenik meg azonban az irodalomban, mely a műtéteket követően rövid- és középtávon kialakuló számos szövődményről, hosszabb távon pedig súlyos szövettani elváltozásokról, malignitásról számol be (3,37,38).

A hólyagmegnagyobbító műtétekkel egy időben, vagy azok után katéterezhető kontinens hasfali sztóma is kialakításra kerülhet, mely járat (appendix, vékonybél) fibrotizálhat, megnyúlhat, obstruálódhat szivároghat, prolabálhat (39,40). Az irodalom átlagosan 5% -ra becsüli a bélobstrukció kialakulását a műtétek után történő 10 éves nyomonkövetés során (41,42). A megnagyobbításra került húgyhólyag perforációja 6-13% közé tehető. A perforáció etiológiai faktoraként a magas hólyagnyomás talaján

kialakuló iszkémiát, katéter okozta traumát, krónikus hólyagfali fertőzést és a katéterezés elmaradása miatti hólyag túlfeszülését nevezhetjük meg (43).

I. Metabolikus szövődmények és szövettani elváltozások:

- metabolikus alkalózis/acidózis
- elektrolit eltérések (hypo/hyper -klorémia, -kalémia, -natrémia)
- növekedési zavar
- csontanyagcsere változások (csont demineralizáció, oszteopénia)
- vitaminhiányok
- szövettani elváltozások: gyulladás, metaplázia, diszplázia, karcinóma kialakulása

II. Nem metabolikus, sebészi szövődmények:

- hasi sztóma komplikációi
- bélelzáródás
- béllel vagy gyomorral megnagyobbított hólyag perforációja
- perzisztáló reflux az ureter neoimplantációját követően
- obstrukció az ureter neoimplantációját követően
- hólyagnyakzárást követően létrejövő szövődmények (veziko-urethralis fisztula, orchidoepididymitis)
- hematuria-diszuria szindróma
- reaugmentáció
- vékonybél bakteriális kolonizációja
- egyéb sebészi szövődmények

1. táblázat: Hólyagmegnagyobbítást és pótlást követően fellépő (I) metabolikus- szövettani-, valamint (II) sebészi szövődmények.

Az irodalom jelenleg nem tartja szükségesnek minden esetben a refluáló ureterek az augmentációval egyidőben történő neoimplantációját, mert a vizeletnek a vesék felé irányuló visszaáramlását kiváltó magas hólyagnyomás a hólyagmegnagyobbítással csökken vagy akár teljesen meg is szűnhet (44-46). A gyomorral történő húgyhólyagmegnagyobbítás esetén a vizelettel ürülő gyomorsav

irritálja a hólyagot és az urethrát, ami fájdalmas vizeléshez és haematuriához vezethet (hematuria-diszuria szindróma, HDS). Ez az ép húgycső beidegzésű, főleg fiú- betegek (hólyagextrophiások) egyharmadában fordul elő. A HDS a gyomorral történt hólyagmegnagyításon átesett betegek 9-36 százalékában jelentkezik (47), és gyógyszeresen, H_2-receptor blokkolókkal, proton pumpa inhibitorokkal jól kezelhető. A gyógyszeres terápia elégtelensége esetén a hólyagnyak lezárása mellett a gyomorszegmentum akár eltávolításra is kerülhet (47), és más típusú bélszegmentummal történő hólyagmegnagyobbításra kerülhet sor.

Az augmentációt követően újra kialakuló csökkent hólyag tágulékonyság és kapacitás, megnövekedett intraveszikális nyomás, vesefunkció romlás és az antikolinerg szerekkel szembeni intolerancia a fő indikációja a már megnagyobbított húgyhólyag ismételt sebészi megnagyobbításának, a re-augmentációnak, melynek gyakorisága 2-13% (47,48).

A vékonybél „bakteriális túlnövekedését" (small bowel bacterial overgrowth) a kolon flóra vékonybélben történő, kóros elszaporodása, túlnövekedése jellemzi. Ezen ritka szövődmény tünetei a súlyvesztés, vizes hasmenés, meteorizmus, flatulencia és az akut hasi kórképet utánzó fájdalom lehetnek. Oka valószínűleg, hogy a Bauhin billentyű eltávolításra került (1). Egyéb szövődményeken a műtéthez indirekt módon kapcsolódó komplikációkat értjük, mint például a hasfali sérv, dekubitusz, sebgyógyulási zavar, stb. (1).

Értekezésemben a fent részletezett szövődmények közül a húgyhólyag-megnagyobbító és -pótló műtétek után fellépő szövettani elváltozásokat, valamint a tumor képződést kívántam tanulmányozni. Ez potenciálisan a legsúlyosabb, a legnehezebben megelőzhető és gyakran csak későn felismerhető szövődmény (3,37). A

gyermek és pubertás korban végzett hólyagmegnagyobbítás és –pótlás esetén – főleg a rosszindulatú daganatok kialakulásának lehetősége miatt – kiemelt fontosságú a betegek hosszútávú nyomonkövetése. Részben munkacsoportunk korábbi tanulmánya, részben az irodalomban folyamatosan megjelenő esetismeretések alapján ma már nemzetközileg is általánosan elfogadott ajánlás, hogy a tápcsatorna valamely szakaszával megnagyobbított húgyhólyagból rendszeres szövettani mintavétel történjen (surveillance) (1,3,37,50). A különböző típusú hólyag-megnagyobbítások után kialakuló malignitás megelőzése, időben történő felismerése és szükség esetén a szövődmények kezelése meghatározó fontosságú. Az életkor előrehaladtával a malignitás lehetősége növekszik, melynek kialakulását és gyakoriságát az augmentáció minden valószínűséggel tovább növeli (37).

A hólyagmegnagyobbítás után megjelenő tumorok kialakulásáért a következő tényezők tehetők felelőssé:

1.) *Krónikus bakteriuria*

A betegek hólyagjában tárolt vizeletben élősködő baktériumok a nirátokat nitritté, végül N-nitrozoaminokká képesek alakítani. Emellett képesek oxigén gyökök termelésére is. Mindkét anyag a rezervoár epitheliális sejtjeinek DNS-ét károsíthatja (51,52).

2.) *A vizelet direkt toxikus hatása a gasztrointestinális nyálkahártyára*

A hólyag falában lévő urothelsejtek organikus ozmolitokat halmoznak fel és apikális barriert képeznek, mely kristályos hálózatú uroplakinokból épül fel (assymetric unit membrane). Ez a barrier nagy transepitheliális ellenállást és alacsony permeabilitást képez a víz és az urea számára. Ennek hiányában az

ozmotikus stressz károsíthatja a genom integritását, mely tumorképződéshez vezethet (53).

3.) *Az enterális epitélium*

Az augmentációt követően a hólyagmegnagyobbításra felhasznált tápcsatorna szakasz hosszú távon nem végez klasszikus értelemben táplálék felszívást. Ezt a funkcióját fokozatosan elveszti és a csak vizelettel érintkező bélnyálkahártya krónikus jellegű gyulladásba kerülhet („éhezési” enteritis) (37).

4.) *A két különböző típusú szövet találkozása*

A hólyagmegnagyobbítás során gasztrointestinális és uroepitéliális nyálkahártya találkozásánál (anasztomózis vonal) aberráns intercelluláris jelátviteli mechanizmusok alakulhatnak ki (37).

Ahhoz, hogy a hólyagmegnagyobbítást és –pótlást követően létrejövő legsúlyosabb szövődményt, a tumorok kialakulását megelőzhessük, olyan tumor markerokat kell keresnünk, melyek még a makroszkóposan detektálható tumor kialakulása előtti prekancerózusos állapotot jelzik. Az adenokarcinomák esetében ilyen markerek például a mucinok.

A szervezetben minden epitéliumnak megvan a jellegzetes mucin kifejeződési mintázata (pattern), mely malignitás esetén megváltozik (54). A mucinok magas molekulasúlyú glikoproteinek, melyek 50%-ban szénhidrátot tartalmaznak. Mai tudásunk szerint legalább 20 féle mucin ismert. Az uroepitélium fő mucin fehérjéje a Muc-1. A vastag és vékonybél enterocitáinak felszínén főleg Muc-2 figyelhető meg. Malignitás esetén ezek a kifejeződési minták megváltoznak. Felnőttekben vastagbél

adenokarcinoma esetén megfigyelték, hogy ezek a változások a mucin kifejeződésében már a karcinogenezis korai fázisában megtörténnek, a makroszkóposan detektálható elváltozásokat meg is előzhetik (55). Kolon adenokarcinoma esetén a Muc-2 fehérje kifejeződése a sejtek felszínén csökken, ugyanakkor a Muc-1 emelkedik. Húgyhólyag adenokarcinoma esetén a Muc-2 fehérje kifejeződése emelkedik és a Muc-1 csökken (56,57).

Lau és mtsai muc-1, -2 és -5AC gének kifejeződését vizsgálták különböző tumorszövetekben. Azt találták, hogy a Muc-1 immunreaktivitás a hólyagtumorok 93%-ában, a gyomorkarcinomák 67%-ában, a vastagbél tumorok 55%-ában van jelen (54).

4. CÉLKITŰZÉSEK

1.) Gyomor-, vékony- és vastagbél-szegmentummal végzett húgyhólyag-megnagyobbítás (augmentáció) és vastagbéllel végzett hólyagpótlás (szubsztitúció) után kialakuló szövettani elváltozások prospektív vizsgálata betegekben.

2.) A muc-1 és -2 gének expressziójának vizsgálata a gyomor-, vékony- és vastagbél-szegmentummal végzett húgyhólyag-megnagyobbításon valamint vastagbéllel végzett hólyagpótláson átesett betegekben.

3.) Gyomor- (gasztrocisztoplasztika) vagy bél-szegmentummal (kolocisztoplasztika), valamint gyomor- és bél-szegmentummal egyidejűleg végzett húgyhólyag-plasztika (kompozit hólyag) után kialakuló elváltozások szövettani-, vér- és vizeletvizsgálata kutyákban. Feltételezésünk szerint az egyidejűleg beültetett, különböző élettani tulajdonságú tápcsatorna szegmentumok (gyomor-kiválasztás, bél-felszívás) a káros metabolikus és szövettani eltéréseket részben vagy teljesen semlegesítik.

5. ANYAG ÉS MÓDSZEREK

5.1. Humán vizsgálatok

Vizsgálatainkat a Pécsi Gyermekklinika Sebészeti Osztályán 1988 és 2008 között hólyag-megnagyobbító vagy -pótló műtéten átesett betegből nyert szövettani mintákon végeztük (Egészségügyi Tudományos Tanács Tudományos és Kutatásetikai bizottság engedély szám: 5011-0/2010-1018EKU). Ezen időszakban 86 betegben történt hólyagmegnagyobbítás vagy -pótlás. Harminckét betegben vékonybéllel (ileocisztoplasztika), 30 betegben vastagbéllel (kolocisztoplasztika), 18 betegben pedig gyomor-szegmentummal (gastrocisztoplasztika) történt a hólyagmegnagyobbítás. Vastagbéllel végzett teljes húgyhólyagpótlásra 6 esetben került sor. A betegek átlagos életkora a műtétkor 12,5 (4,3-20,9) év volt. A betegek műtétek utáni átlagos nyomonkövetési ideje 8,3 (0,25 -16,5) év volt.

Összesen 56 beteg, a gastrocisztoplasztikán átesett betegek közül 8, az ileocisztoplasztikán átesett betegek közül 22, a kolocisztoplasztikán átesett betegek közül 26-an vettek részt a hosszútávú nyomonkövetésben.

A betegeket négy csoportra osztottuk attól függően, hogy a húgyhólyag megnagyobbítása vagy pótlása a tápcsatorna mely szakaszával történt.

A csoport: Vékonybéllel történt hólyagmegnagyobbítás esetén (ileocisztoplasztika - 32 beteg) az átlagos életkor a műtétkor 132 hónap (11 év, 51-213 hónap), a nyomonkövetés átlagos ideje 42,5 hónap (3,9 év, 3-90 hónap) volt.

B csoport: Vastagbéllel történt hólyagmegnagyobbítás során (kolocisztoplasztika - 30 beteg) az átlagos életkor a műtétkor 160 hónap (13,3 év, 3-198 hónap), az átlagos nyomonkövetés 100,5 hónap (8,4 év, 3-198 hónap) volt.

C csoport: Gyomorral történt hólyagmegnagyobbítás során (gasztrocisztoplasztika - 18 beteg) az átlagos életkor a műtétkor 160 hónap (13,3 év, 79-241 hónap), az átlagos nyomonkövetés 92,5 hónap (7,7 év, 12-173 hónap) volt.

D csoport: Vastagbéllel végzett hólyagpótlás során (6 beteg) az átlagos életkor a műtétkor, 123 hónap (10,3 év, 83 - 195 hónap), az átlagos nyomonkövetés 91,7 hónap, (7,6 év, 13-136 hónap) volt.

A műtéten átesett 86 beteg kórismereti megoszlását az 2. táblázat részletezi.

A műtétek előtt protokoll szerinti fizikális és eszközös (hasi ultrahang, cisztográfia, cisztomanometria), valamint vér- és vizeletlabor vizsgálatok történnek. A húgyhólyag megnagyobbító vagy pótló műtét elvégzésekor kórszövettani mintavételre került sor a hólyagból, valamint a megnagyobbításra vagy pótlásra használt tápcsatorna szakaszból.

A betegek a műtétet követően protokoll szerinti vizsgálatokon, rendszeres állapotfelmérésen vettek részt (3. táblázat). Ennek során eszközös (hasi és kismedencei ultrahang, cisztográfia, scintigráfia, cisztomanometria, hólyagtükrözés és szövettani mintavételek), valamint labor (vér és vizelet) vizsgálatok történtek.

Diagnózis	Összes (operált) betegek száma	Vizsgált betegek száma
Meningomyelocele	43	**28**
Extrophia-epispadiasis komplex	24	**16**
Neurogén hólyag	7	**6**
Anorektális malformáció	5	**1**
Medence trauma	2	**1**
Szakrális diszsgenézis	1	
Hátsó húgycső billentyű	1	**1**
Kaudális regressziós szindróma	1	**1**
Gerincvelőtumor	1	**1**
Hólyagtumor (rhabdomyosarcoma)	1	**1**
Összesen	*86*	**56**

2. táblázat: A húgyhólyag-megnagyobbitáson és -pótláson átesett összesen 86 beteg, valamint a vizsgálatban részt vevő betegek (n=56) kórisme szerinti megoszlása.

Vizsgálat neve	Időpontja
Hasi ultrahang, cisztomanometria, Vér-, vizelet (24ó gyűjtés) vizsgálatok	Preop majd postop 3., 6., 12. hónap, majd évente a 4. évig, ezt követően 4 évente
Mikciós ciszto-urethrográfia	Preop majd postop 6. hónapban, ill. 4. évben (VUR, ureter neoimplantatio esetén)
DEXA vizsgálat	Preop majd postop 1. és 2. évben, majd kétévente
cisztoszkópia, hólyagbiopszia/hisztopatológiai vizsgálat	intraop., postop. 4. évtől kétévente

3. táblázat: Hólyagaugmentáció (és –pótlás) után végzett kontrollvizsgálatok és azok időpontjai

5.1.1. Hisztológiai vizsgálatok

A betegekből mukóza- szubmukóza szintű szövettani mintavétel történt a hólyagmegnagyobbító műtétek során az eredeti hólyagból, valamint a megnagyobbításra használt tápcsatorna szegmentumból (zéró minta). Gyomorral történő megnagyobbítás esetén a zéró mintákat Helicobacter Pylorira is vizsgáltuk. A műtétet követő 4. évtől kezdve a mintavétel évente, majd később kétévente, folyamatosan a felnőttkorra is kiterjedően történt. Ennek során a megnagyobbított vagy -pótolt hólyag tükrözéses vizsgálata során történt mintavétel. A tükrözés fiatalabb, félénkebb betegben (12-14 év alatt) altatásban, idősebb, együttműködő betegekben Dormicum hatásban

történt. Ha az eredeti urethra rendelkezésre állt, (nem került a korábbi műtétek során lezárásra) a tükrözéses vizsgálatot a húgycsövön keresztül (urethrocisztoszkópia során) végeztük. Más esetekben (ha az urethra lezárásra került és hasfali katéterezhető stomát alakítottunk ki), a kialakított hasfali stomán át végeztük mind a hólyag vizsgálatát, mind a biopsiás mintavételt. Ennek során különböző helyekről négy mintát vettünk a megnagyobbításra használt tápcsatorna szegmentum mucosajaból, négy mintát az eredeti hólyag mucosaból, valamint négyet a kettő közötti anasztomózis vonalból.

A mintákat formaldehidben fixáltuk, illetve fagyasztva (-80 °C) tároltunk. A formaldehidben fixált biopsziás anyagokból készített metszetek (5-7 µm) rutin szövettani vizsgálatra kerültek (hematoxilin-eozin festés). A minták másik részét a mintavétel idején azonnal OCT-be (Optimal Cutting Temperature) ágyaztuk, majd beágyazást követően mínusz 80 ˚C-on tároltuk. A fagyasztott minták további vizsgálatára, (immunhisztokémiai és szubmikroszkópos), az USA-ban, az Evanston Hospitalban, Chicago, Illinoisban került sor.

5.1.2. Immunhisztológiai vizsgálatok

Cryostatban 7µm-es metszeteket készítettünk, majd 4%-os formalinban történt fixálást követően az aldehidblokkolás glicines foszfát pufferolt sóoldatban történt (glicin-PBS). Foszfát pufferolt sóoldattal (Phosphate Buffered Saline/PBS) végzett mosás, majd foszfát pufferolt Tweenes sóoldatattal (PBST) történő fél órás inkubáció után az antigénblokkolást 5%-os kecskeszérummal végeztük. A vizsgálati anyagokat ezt követően elsődleges monoklonális egér-Muc 1 elleni antitesttel (Invitrogen) és poliklonális nyúl-Muc 2 elleni antitesttel (Invitrogen) 4 C° fokon egy éjszakán át inkubáltuk. Másnap ismételt PBST-vel történő átmosás után a mintákat Alexa Fluor

488-al konjugált egér elleni (zöld) és az Alexa Fluor 594-el konjugált (piros) nyúl elleni másodlagos antitestekkel kezeltük. Végezetül Diamino-fenilindolt (DAPI) és fedőanyagot (Invitrogen Slowfade Gold With DAPI) használtunk a magok megfestésére. A fenti immunfestés a Muc-1 és Muc-2 fehérje szint kvalitatív jellemzésére alkalmas.

A megfestett mintákat fluoreszcens mikroszkópia (kvantitativ analízis) során zöld, piros és kék fénnyel világítottuk át. Azokon a helyeken, ahol a Muc-1 fehérje található, ott a zöld fénnyel történt átvilágítás során intenziv zöld fluoreszcenciát észleltünk. Ahol a Muc-2 fehérje van, ott intenziv piros fluoreszcenciát észleltünk piros fénnyel való átvilágításkor. A sejtmagokat kékre festettük és kék fénnyel világítottuk át. A megfestett mintákról készült képeket hűtött Charged Coupled Device (CCD) kamerával nyertük. A mikroszkóphoz csatlakoztatott szoftver (IPLab 4.08) segítségével a zöld (Muc-1), piros (Muc-2) valamint a kék (sejtmagok) színek intenzitását mértük és az így nyert adatokat statisztikailag értékeltük. A $p<0,05$ változásokat tekintettük szignifikánsnak.

Az adatok számítógépes feldolgozása a betegek teljes dokumentációjának áttekintésével, részletes és kritikus elemzésével történt. A statisztikai számításokhoz SPSS szoftvert, Fisher féle tesztet, legkisebb négyzetek módszerét, lineáris korrelációt használtunk, statisztikus bevonásával ($p<0,05$).

5.1.3. Muc-1, Muc-2 gén expressziós vizsgálatok

A B csoport (kolocisztoplasztika) azon betegeinek szövettani mintáiból, akikben a műtét több mint 15 éve történt (14 beteg) végeztünk szubmikroszkópos vizsgálatokat.

A fenti betegek -80 ˚C-on OCT-ben tárolt szövettani mintáin Laser Capture Microdissection (LCM) vizsgálat történt (2. ábra), mely a következőképpen zajlik. Az LCM során vékony lézersugár segítségével a szövettani minta tetszőlegesen kiválasztott sejtjei (mukózális epithelium sejtek) károsodás nélkül kinyerhetőek (3. ábra). Ezen eljárás a szubmikroszkópikus vizsgálatok (fehérje, RNS és DNS analízis) érzékenységét nagymértékben fokozza.

Az RNS extrakcióhoz először 50 µL extraction buffert tettünk egy 0.5 ml-es mikrocentrifuga csőbe (Applied BioSystems Catalog #N8010611). Ezt követően rátettük a Capsure Macro LCM cap-et a mikrocentrifuga csőre egy LCM sapka inzerciós eszközt (Cap insertion tool) használva. Ezt a felállást 180 fokban megfordítottuk, majd igy inkubáltuk fél óráig 42 C fokon. A csövet 800XG 2 percig centrifgáltuk, hogy a sejtextraktumot egy mikrocentrifuga csőbe gyűjtsük. A centrifugálás után a mikrocentrifuga cső tartalmazta a sejtextraktumot, amelyből az RNSt izoláltuk. Az izolálás első lépéseként először az RNS purifikációs oszlopot prekondicionáltuk: 250 µL kondicionáló oldatot tettünk az oszlop filter membránjára és 5 percig inkubáltuk szobahőmérsékleten. Az oszlopot, az adott gyűjtőcsőbe centrifugáltuk 16,000xG egy percig, majd 50 µL 70%-os etil alkoholt pipettáztunk a sejtextraktumba. Az etilalkoholt és sejtextraktum keveréket a prekondicionált purifikációs oszlopra pipettáztuk. A kötödés bekövetkezéséig az oszlopot 2 percig

centrifugáltuk 100xG-n, majd ezt követően azonnal 16,000xG-n 30 másodpercig. Az oszlopból történő kimosás a következőképpen zajlott: 100 µL kimosó oldatot (Wash Buffert 1) pipettáztunk az oszlopra és 1 percig 8000xG-n centrifugáltuk. Majd 100 µL másodlagos kimosó oldatot (Wash Buffert 2) pipettáztunk az oszlopra és 1 percig 8000xG-n centrifugáltuk. Végül 100 µL másodlagos kimosó oldatot (Wash Buffer 2) pipettáztunk a purifikációs oszlopra és 2 percig 16000xG-n centrifugáltuk. Ha maradt az oszlopon reziduum még egyszer centrifugáltuk egy percig. Az oszlopot egy új 0.5ml mikrocentrifuga csőbe tettük. Kioldó keveréket (Elution Buffert) pipettáztunk rá, melynek mennyiségét a kit mellé adott táblázatból néztük ki és egy percet inkubáltuk szobahőmérsékleten. Az oszlopot 1 percig centrifugáltuk 1000xG-n, hogy a kioldó puffert (Elution Buffert) elosszuk az oszlopban, aztán 1 percig 16000xG-n, hogy az RNS-t kioldjuk. Az eljárás végén a tisztított RNS rendelkezésünkre állt és Muc-1 és-2 primerrel Real Time PCR reakciót futtattunk. A fenti módszer a Muc1 és 2 expresszió kvantitativ meghatározására alkalmas.



2. ábra: LCM mikroszkóp

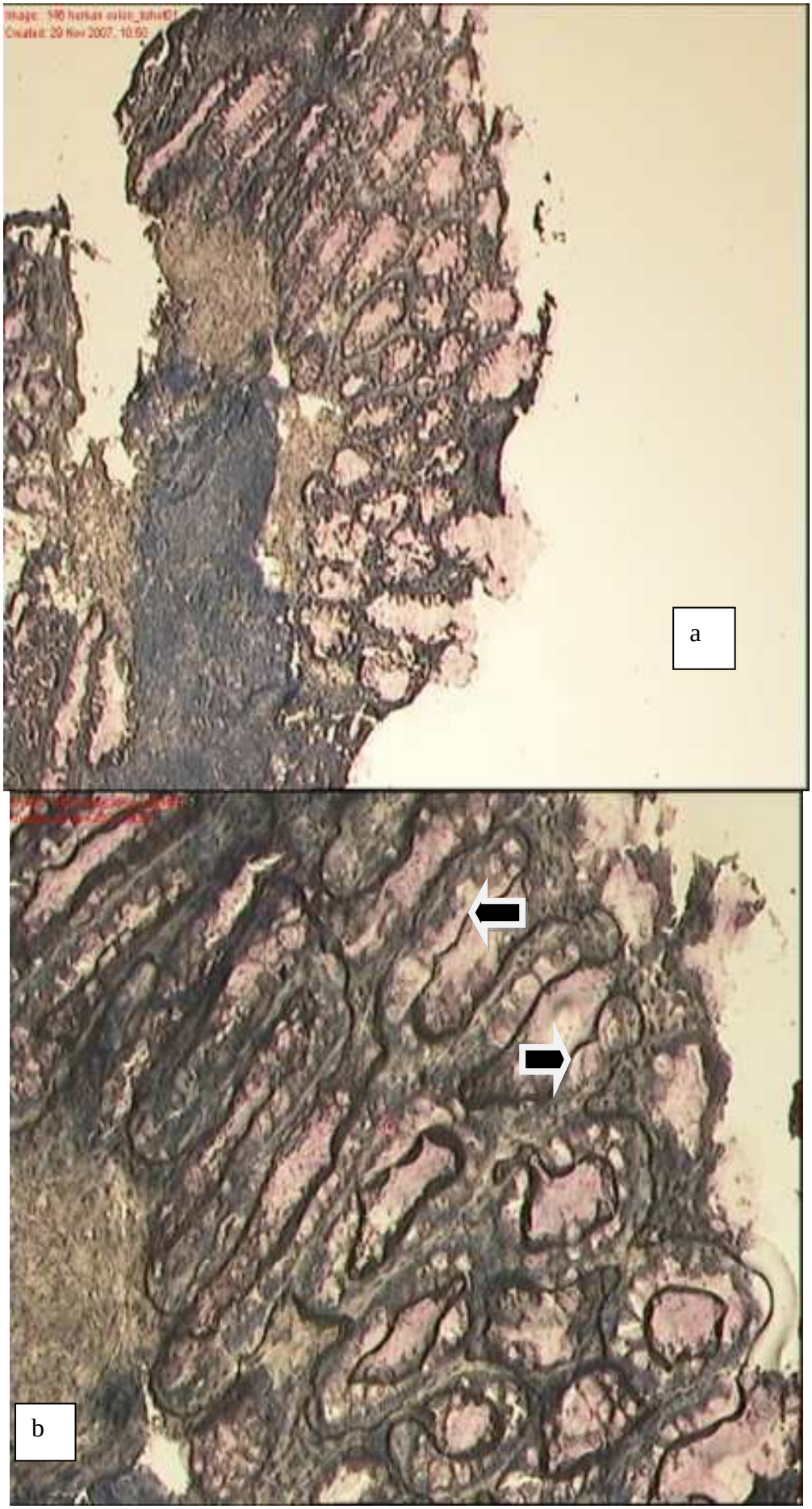
a
b

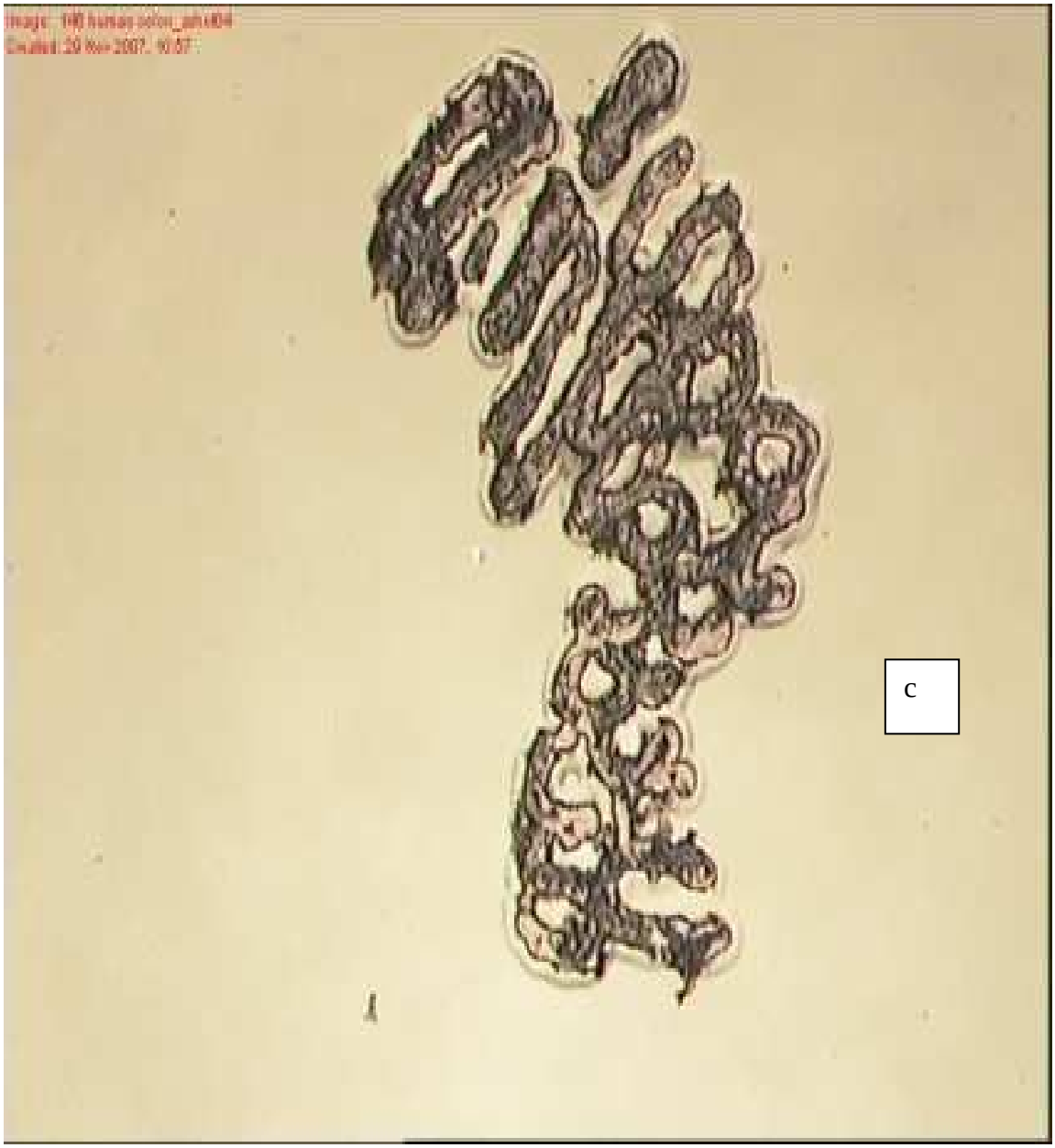

3. ábra: Laser Capture Microdissection (LCM) vizsgálat vastagbél szegmentum kriptáiban.
a.: kiindulási (normális) szövetminta (10x-es nagyítás).
b.: LCM-et követően, a nyilak az eltávolított sejtek helyét jelölik (nagyítás 40x);
c.: a kiindulási bélminta (eltávolított sejtek) áttekintő nézete (10x-es nagyítás).

5.2. Állatkísérletes modell: kompozit hólyag kialakítása kutyákban

Az állatkísérleteket a Pécsi Tudományegyetem Általános Orvostudományi Kar Sebészeti Oktató és Kutató Intézetében, az Egyetemi Etikai Bizottság engedélyével végeztük (PTE Etikai engedély szám: 3793.316-4612/2010).

A műtétek 12 növekedésben lévő, hat hónapos, átlagosan 10 kg-os – a könnyebb katéterezhetőség és az ismételt cystoscopiával történő mintavétel miatt – nőstény beagle kutyákban történtek. Az állatokat három csoportra osztottuk:

A csoport – két kutyában csak gyomorral történt a húgyhólyag augmentációja (gasztrocisztoplasztika);

B csoport – két kutyában a húgyhólyag plasztika kirekesztett, antimezenteriális oldalán felhasított vastagbél szegmentummal történt (kolocisztoplasztika);

C csoport – nyolc állatban gyomorral és béllel egy ülésben történt a hólyagplasztika (kompozit hólyag).

Az A és B csoport állatai kontrollként szolgáltak.

A húgyhólyag megnagyobbító műtétek előtt az állatok 24 órán át nem kaptak táplálékot, folyadékot korlátlanul fogyaszthattak. A műtéteket megelőzően a kutyák parenterális (i.m.) testsúlyra számított antibiotikumot (2,5 mg/ttkg gentamycin és 2 gram penicillin) kaptak. A gyomorral és kompozit hólyaggal történő plasztika esetén H_2-receptor blokkolót (150 mg ranitidin) is adtunk. A műtétek előtt vér és vizelet mintavétel is történt. A műtétek és az ismételt szövettani mintavételek (cisztoszkópiák) thiopental indukciót követően intratracheális narkózisban (halothan, N_2O) történtek. A

narkózis bevezetése után per urethram 10 Ch-es Foley katéter behelyezése történt a hólyagba az anasztomózis védelmére.

A csoport (gasztrocisztoplasztika): a műtéteket hosszú median laparotomiából végeztük. A gyomor corpusából egy kb. 7 x 7 cm-es kb. egyenlő oldalú háromszöget vágtunk ki, melynek vérellátását az a. gastroepiploica sinistra biztosította. A gyomor folytonosságát kétrétegű varratsorral állítottuk helyre. Az érnyeles gyomorlebenyt intraperitonealisan vittük le az eredeti húgyhólyaghoz. A hólyag kraniális felét rezekáltuk, majd a gyomor-szegmentumot egyrétegű, tovafutó varratsorral varrtuk a visszamaradó kaudális hólyagrészhez (4. ábra).

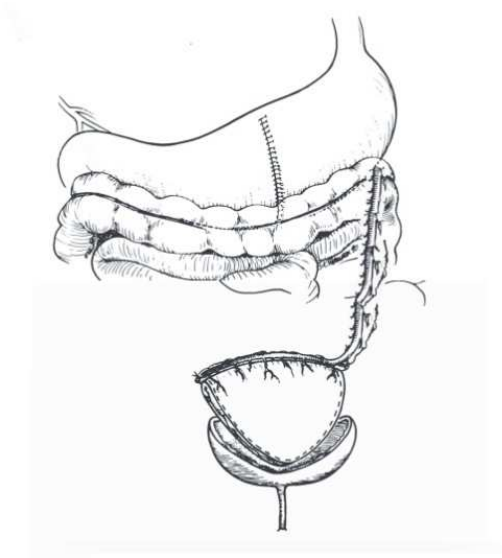

4. ábra: gasztrocisztoplasztika kialakítása kutyákban (58)

B csoport (kolocisztoplasztika): a műtéteket alsó median laparotomiából végeztük. A kolon deszcendesből egy kb. 10-12 cm hosszú szakaszt izoláltunk érellátásának megtartásával. A vastagbél folytonosságát vég-a-véghez anasztomózissal állítottuk helyre. Az izolált érnyeles vastagbél-szegmentumot anti-mezokólikus oldalán hosszanti irányban felhasítottuk, majd az így keletkezett téglalap alakú vastagbél

szakaszt U alakban, „sapkaszerűen” összevarrtuk (detubularisatio) és azt a visszamaradó eredeti (1/2) hólyagrészhez egyrétegű, tovafutó varratsorral varrtuk (5. ábra).

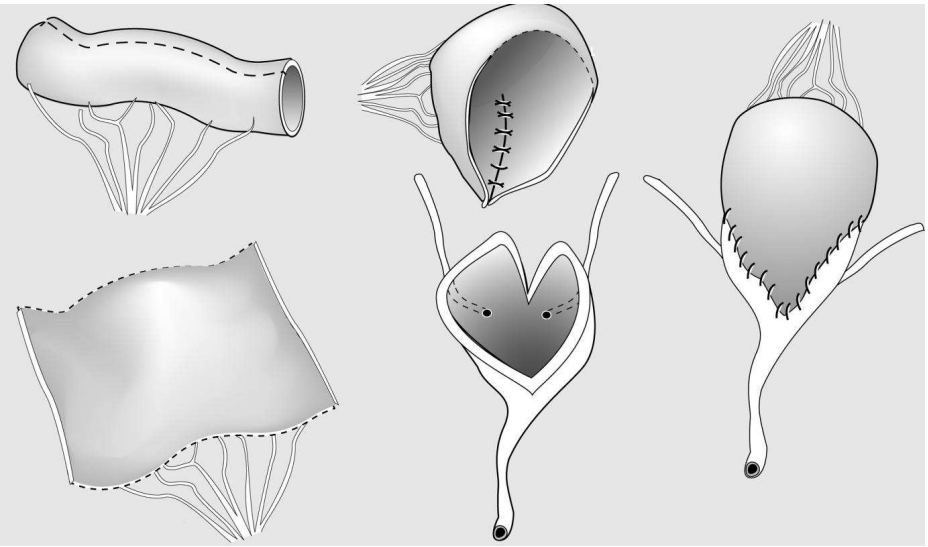

6. ábra: Kolocisztoplasztika kutyában (59)

C csoport (kompozit hólyagképzés): a műtéteket hosszú median laparotomiából végeztük. A gyomorból az A csoportban, a vastagbélből a B csoportban részletezett technikával izoláltunk gyomor- illetve vastagbél szegmentumokat. A húgyhólyag kraniális felét reszekáltuk, majd a kirekesztett gyomor- és vastagbél-szegmentumokat egy rétegben az eredeti fél hólyagrészhez és egymáshoz anasztomizáltuk. Így olyan vizeletrezervoárt kaptunk melynek egynegyedét gyomor, egynegyédt vastagbél, felét az eredeti hólyag maradéka alkotta.

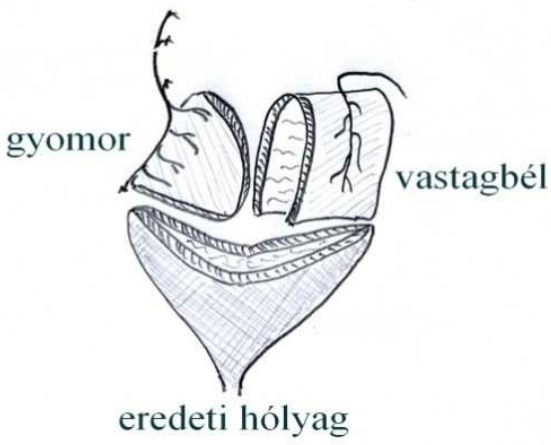

5. Ábra. Kompozit hólyag kialakítása kutyában

A műtéteket követően mindhárom csoportban a vizelet elvezetését a módosított hólyagokban suprapubicusan visszahagyott 20 Ch-es Pezzer- és transurethralis (Foley-) katéter biztosította. Az állatok a 7. posztoperatív napig naponta parenteralis (i.m.) fájdalomcsillapításban (10 mg/ttkg Algopyrin), valamint antibiotikus (gentamycin és penicillin) kezelésben részesültek, melyet a 7. nap után további egy hétig per os folytattunk (50 mg/ttkg amoxicillin és klavulánsav). Az A és C csoport állatai az 5. posztoperatív napig parenterális (i.m.) H_2-receptor blokkolót (ranitidin) is kaptak. A kutyák a 3. posztoperatív naptól pépes, az 5. posztoperatív naptól szilárd ételt fogyaszthattak. A hólyagban visszahagyott transuretrális katétert a 7. posztoperatív napon, a szuprapubikus katétert a 14. posztoperatív napon távolítottuk el.

5.2.1. Hisztológiai vizsgálatok

A húgyhólyagplasztika során, valamint a 12 hónapos nyomonkövetés végén, az állatok túlaltatását követően, 4-4 szövettani minta vétele történt a hólyagplasztikára használt tápcsatorna szakaszokból (gyomor és vastagbél), a saját hólyagból és a kettő

közötti anasztomózisból. Kompozit hólyag esetén mintákat vettünk a gyomor-hólyag, a gyomor-vastagbél, valamint a vastagbél-hólyag anasztomózisból is. A műtétet követően 4 és 8 hónappal altatásban végzett cisztoszkópia során nyertünk ugyanezen helyekről a mintákat.

5.2.2. Immunhisztológiai vizsgálatok

A minták egy részét formalinban fixáltuk, a belőlük készített metszeteket két független patológus vizsgálta, hematoxillin-eozin, valamint PCNA festést követően. A metszetekben mitotikus index számitása is történt. Tíz nagy nagyítású (400x) random szelektált látómezőben megszámláltuk a PCNA-sejtmagpozitivitást (barnaszínreakciót) mutató sejtek számát és 1000 sejtszámra vonatkoztatva adtuk meg a százalékot. A nagy nagyítású látótérben, patológiai konszenzus szerint kb. 1000 sejt volt érzékelhető. A vizsgálatainkba nem vontuk be a vérzéses, necroticus, artefactualisan sérült szöveti területeket. A minták másik részét OCT-be ágyaztuk és a humán mintáknál tárgyalt módon kettős immunfestést és digitális feldolgozást alkalmaztunk Muc-1-re és -2-re a human vizsgálatokban részletezett módszerrel (5.1.2. fejezet). Az adatokat itt is statisztikus segítségével értékeltük ki.

6. EREDMÉNYEK

6.1. Humán vizsgálatok eredményei

6.1.1. Hisztológiai vizsgálatok

A rutin szövettani vizsgálatok eredményeit a 4. táblázat részletezi.

Három betegben észleltünk metaplasztikus átalakulásokat 8, 10 és 14 évvel az augmentációt követően. Egyet a hólyagmegnagyobbitásra használt vastagbélben, egyet az eredeti hólyagrészben és egyet a saját hólyag és a megnagyobbitásra használt bélszakasz közti anasztomózis vonalban (7. ábra). Diszplázia 4 év után 6 alkalommal fordult elő. Beteganyagunkban egy alkalommal alakult ki malignitás (polipszerű in szitu adenokarcinoma), melyet egy 11 évvel korábban vastagbéllel megnagyobbított hólyagban detektáltunk a vastagbél-saját hólyag anasztomózis vonalában, polipszerű növedék formájában (8. ábra).

H. pylori fertőzőttséget egy betegben sem észleltünk gasztrocisztoplasztika után.

Idő / Műtét típusa	4 év				6 év				8 év				10-12 év				14-16 év			18-20 év	
	N	**GY**	**M**	**D**	**N**	**GY**	**M**	**D**	**N**	**GY**	**M**	**D**	**N**	**GY**	**M**	**CIS**	**N**	**GY**	**M**	**N**	**GY**
A csoport (ICP)																					
Eredeti hólyag	4	18	1	0	7	7	1	0	4	4	0	0	0	1	0	0	0	0	0	0	0
Anastomózis	5	20	1	0	5	9	0	0	3	4	0	0	2	1	0	0	0	0	0	0	0
Vékonybél	13	13	1	0	8	5	0	0	3	2	0	0	0	1	0	0	0	0	0	0	0
B csoport (CCP)																					
Eredeti hólyag	3	11	2	0	2	2	0	0	3	6	0	0	1	3	3	0	0	2	0	1	4
Anastomózis	2	3	0	1	1	2	0	1	1	7	2	0	0	5	1	1	0	1	0	2	3
Vastagbél	5	7	0	0	2	2	0	0	3	9	0	0	1	6	1	0	0	3	1	3	4
C csoport (GCP)																					
Eredeti hólyag	2	7	0	1	1	2	0	0	2	1	1	0	3	1	2	0	0	2	2	0	0
Anastomózis	0	6	1	1	1	2	0	0	2	1	1	0	1	2	2	0	0	2	1	0	0
Gyomor	1	11	0	2	1	2	0	0	3	1	0	0	5	0	0	0	3	2	1	0	0
D csoport (Substitució)																					
Vastagbél	1	3	0	0	0	3	0	0	1	3	1	0	2	1	0	0	1	1	0	2	1

4. táblázat: Humán rutin szövettani vizsgálatok eredményei 86 betegben, 1988 – 2008 között. A számok a normál (N), gyulladásos (Gy), metaplasztikus (M) és diszplasztikus (D) minták számát jelölik.

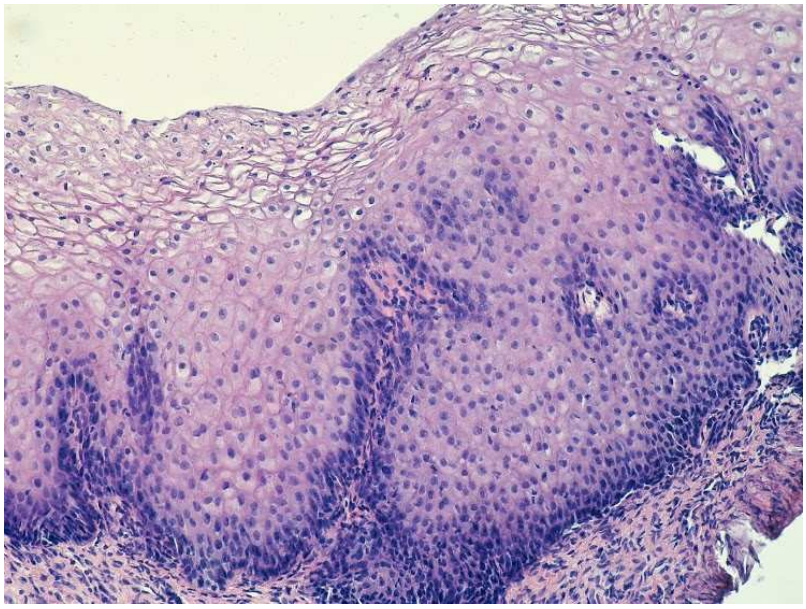

7. ábra: Metaplasztikus átalakulásokat tartalmazó az eredeti hólyagrész a kolocisztoplasztikát követően 10 évvel (HE, 10x).

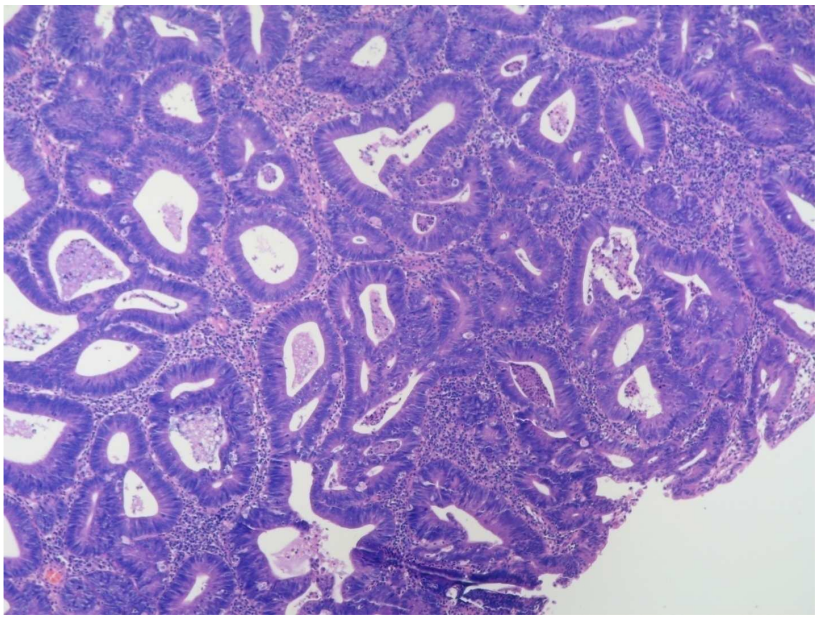

8. ábra: In szitu adenockarcinoma szövettani képe 11 évvel vastagbéllel történt hólyagmegnagyobbítást követően (HE, 30x).

6.1.2. Immunhisztológiai vizsgálatok

A Muc-1 és -2 fehérjék kimutatására végzett kettős immunfestés eredményeit az 5. táblázat részletezi.

Műtét típusa (Csoport)	**Megnagyobbításra / pótlásra felhasznált szövet**	**Urotélium**
A csoport: Ileocisztoplasztika (n=21)	NS változás	NS változás
B csoport: kolocisztoplasztika (n=21)	***Muc 1 ↑ (p<0,001)*** ***Muc 2 ↓ (p<0,05)***	NS változás
C csoport: gasztrocisztoplasztika (n=8)	NS változás	NS változás
D csoport: Hólyagpótlás kolonnal (n=5)	NS változás	NS változás

5. táblázat: Muc-1 és -2 fehérje expresszió változásának vizsgálata betegekben, kettős immunfluoreszcenciával (NS=nem számottevő változás)

A vizsgálat során nem találtunk az augmentációra használt szövetekben és az eredeti hólyag urotheljében szignifikáns fehérjeszint változást gasztrocisztoplasztika, ileocisztoplasztika valamint hólyagpotlást követően (A, C és D csoport betegeiben).

Vastagbéllel történő hólyagmegnagyobbítás (B csoport betegei) után a Muc-1 fehérje expressziója nőtt (p<0,001), a Muc-2 fehérje expressziója pedig számottevően csökkent (p<0,05) az augmentációra használt kolon mukózájában. Vagyis az idő előrehaladtával a Muc-1 fehérje

mennyisége emelkedett az augmentációra használt kolon nyálkahártyájában, míg a Muc-2 fehérje mennyisége csökkent (9. és 10. ábra). Jól szemlélteti ezt a 9-es ábra, melyen három 4, 11 és 21 évvel a műtét után vett, kettős immunfluoreszcenciával festett kolon nyálkahártya minta látható. A mucin 1 fehérje zöld, a mucin 2 fehérje piros, a sejtmagok kékkel festődtek. Látható, hogy a 4 éves mintában még alapvetően a piros színből (Muc-2 fehérje) van több mint zöldből (Muc-1 fehérje). Ez a 11 éves mintában kiegyenlítődik, majd a 21 éves mintában döntően több zölden festődött sejt van, mint pirosan festődött. Vagyis a Muc-1 fehérje kifejeződése a műtéttel eltelt idővel nő, a Muc-2 fehérje pedig csökken.

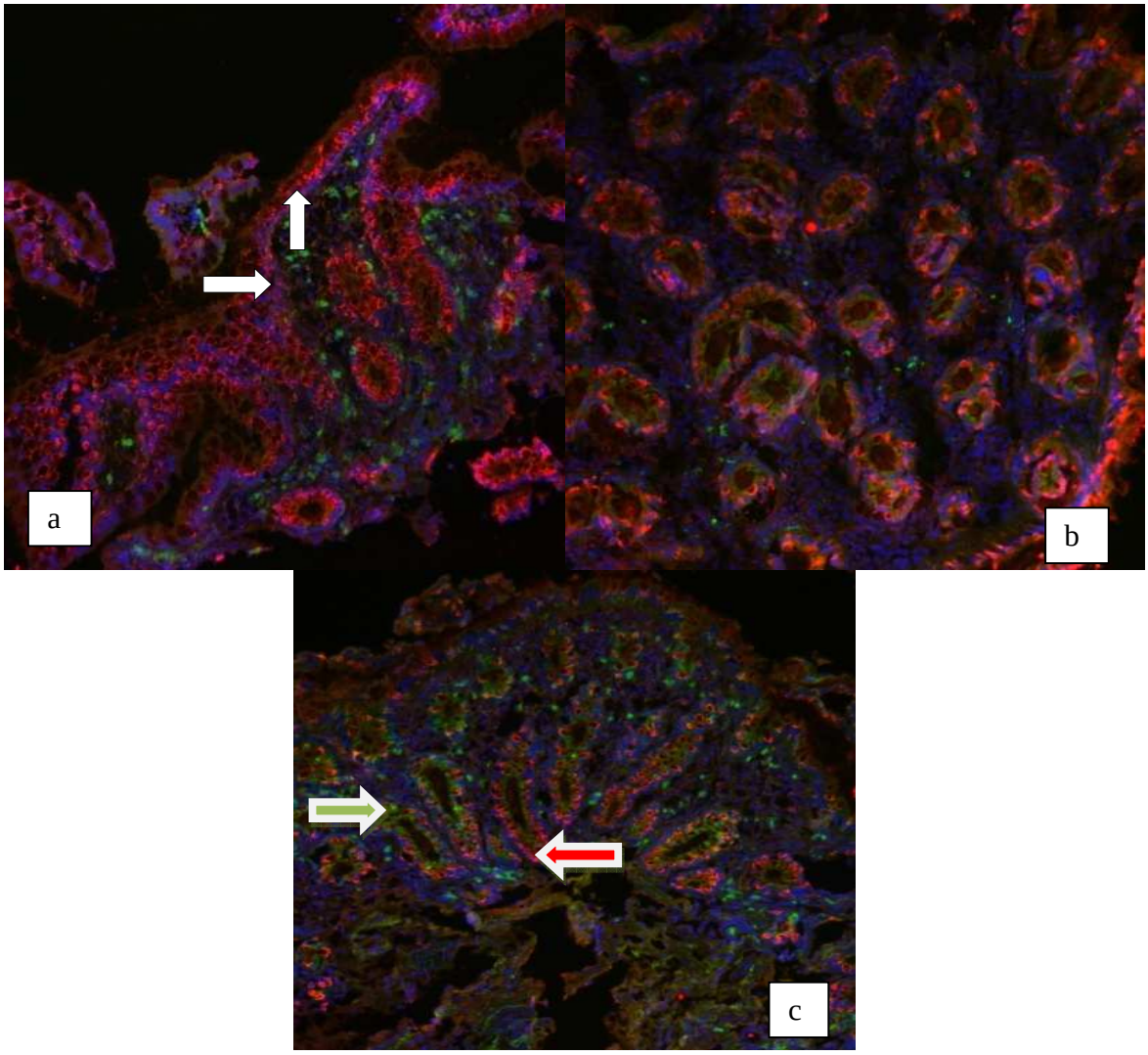

9. ábra: Kolon mukóza kettős immunfestődése (Muc-1 és -2) kolocisztoplasztikát követően: A piros szín a Muc-2 fehérjét, a zöld a Muc-1 fehérjét, a kék a sejtmagokat jelöli. (10x-es nagyítás)

a.: Kolon nyálkahártya 4 évvel az augmentáció után. A piros színből (Muc-2 fehérje) döntően több van, mint a zöldből (Muc-1 fehérje). A nyilak a pirosan és a zölden festődött sejteket jelölik.

b.: Muc-1 és -2 fehérjére festett fluoreszcens kolon nyálkahártya 11 évvel az augmentáció után (10x nagyítás). A zöld és piros szín egyenlő mennyiségben van jelen.

c. ábra: Muc-1 és -2 fehérjére festett fluoreszcens kolon nyálkahártya 21 évvel az augmentáció után (10x nagyítás). A nyilak a zöldre, illetve pirosra festett sejteket jelölik. A zölden festődőkből (Muc-1) több van, mint a pirosra festődőkből (Muc-2).

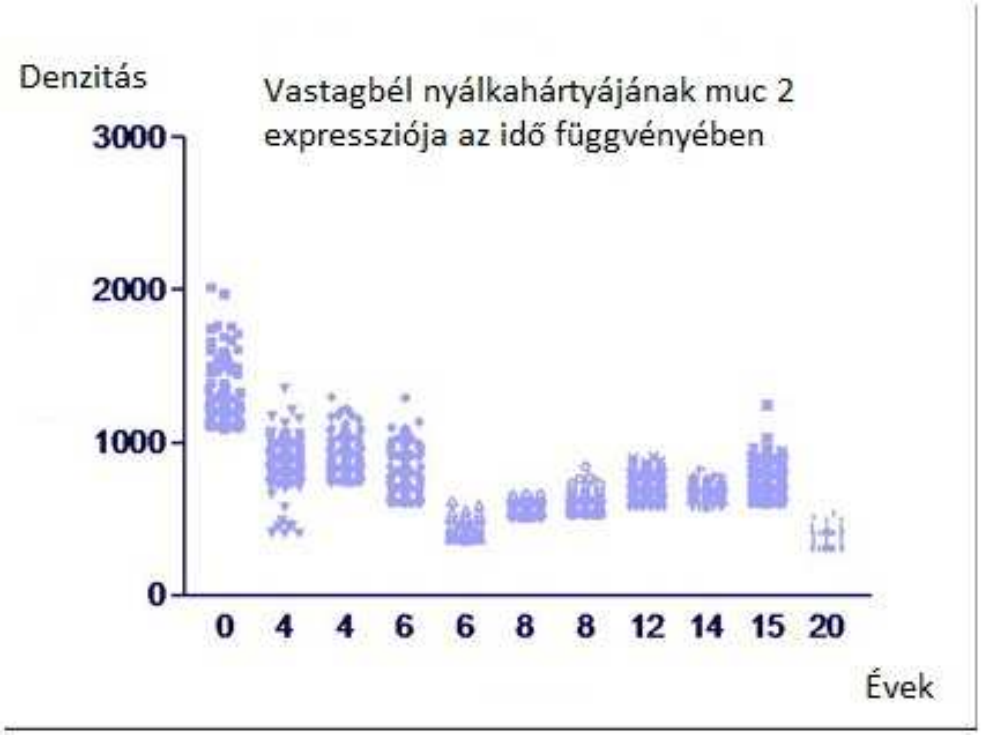

10. ábra: Muc-2 fehérje intenzitásának csökkenése kolocisztoplasztikát követően immunfluoreszcens denzitásméréssel.

Huszonnyolc éves lánybetegben 11 évvel a vastagbéllel végzett hólyagmegnagyobbítást követően végzett rutin cisztoszkópia során az eredeti hólyag-vastagbél anasztomózis vonalában észlelt polipszerű in szitu adenokarcinoma kettős immunfestésekor igen erős Muc-1 expressziót és igen gyenge Muc-2 fehérje expressziót észleltünk (11. ábra). Ugyanezt észleltünk a polipszerű in szitu adenokarcinoma környezetéből vett nyálkahártya festődésében is.

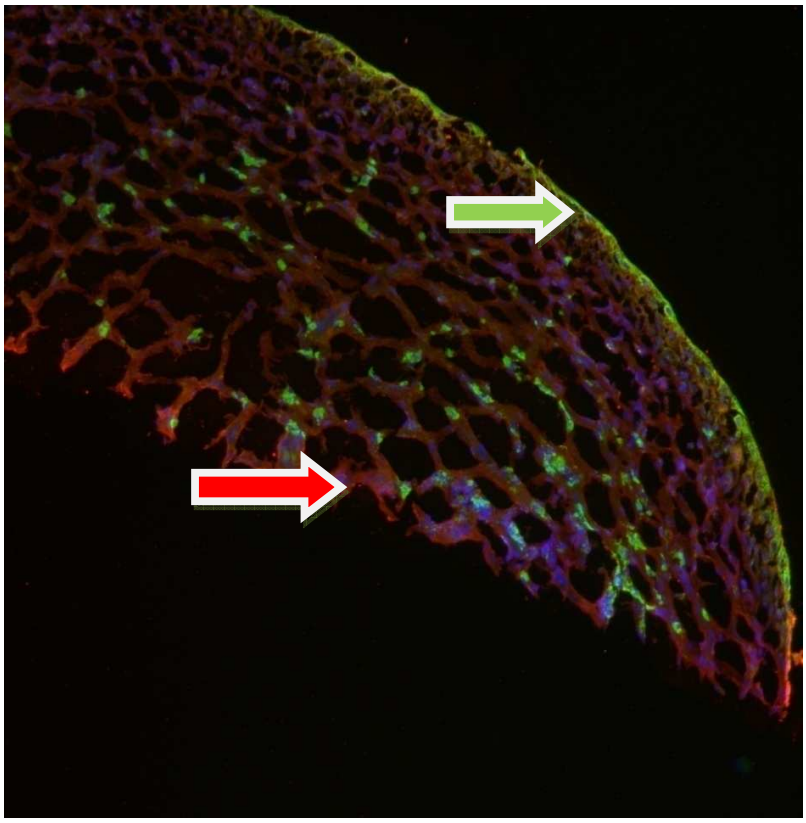

11. ábra: Tizenegy évvel á hólyagmegnagyobbítást követően a saját hólyag és az augmentációra használt vastagbélszakasz közötti anasztomózis vonalban polipszerű in szitu adenokarcinoma kettős immunfestése. A Muc-2 fehérje expresszió (piros, nyíl), a Muc-1 fehérje expresszió (zöld, nyíl) külön festve.

6.1.3. Muc-1, Muc-2 gén expressziós vizsgálatok

A 14 kolocisztoplasztikán átesett beteg cisztoszkópos vizsgálata során nyert minták RT PCR-os vizsgálata során a vastagbélből nyert biopsziás anyagokon a Muc-1 gén expressziója az idő függvényében növekedett, míg a Muc-2 gén expressziója csökkent ($p<0,05$). Abban a betegben, akiben a kolocisztoplasztikát követően 11 évvel malignitást, in szitu karcinomát találtunk, a 4 évvel korábbi mintájában már kifejezett volt a Muc-1 gén expresszió és csökkent volt a muc-2 gén expresszió. Ebben a betegben a műtétet követően 11 évvel az RT PCR vizsgálat során, maximális Muc-1 gén kifejeződést, és minimális Muc-2 gén expressziót észleltünk (12. ábra).

Ugyanezen betegek eredeti hólyagmintáiban nem találtunk statisztikailag számottevő Muc-1 és Muc-2 gén expresszió változást.

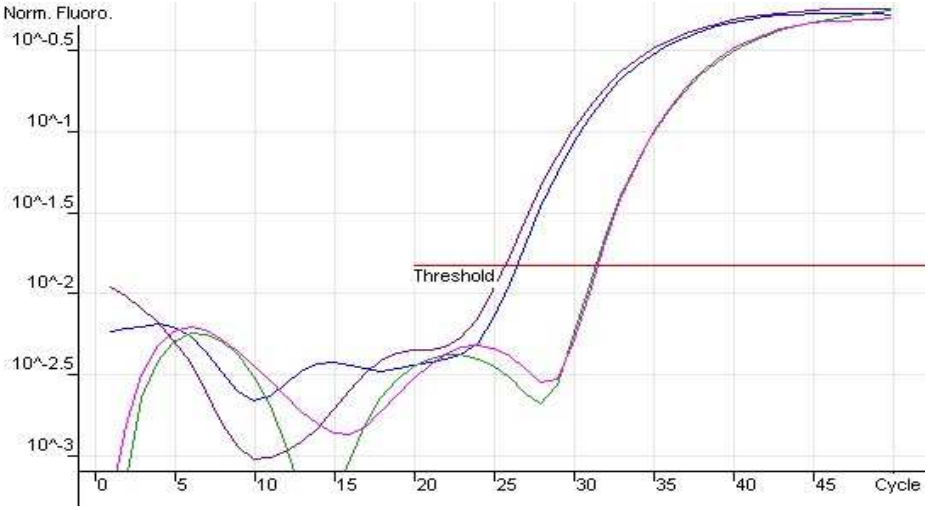

12. ábra: A 27 éves lányban 11 évvel a vastagbéllel végzett hólyagmegnagyobbítást követően kialakult in szitu karcinoma RT PCR vizsgálata. A vonalak a két legrégebbi mintából kinyert Muc-1 gén amplifikációját jelzik. A görbe kifejezett Muc-1 gén expresszió emelkedést mutat.

6.2.Állatkísérletek eredményei

6.2.1. Hisztológiai vizsgálatok

Kutyákban hólyagplasztikát követően végzett rutin hisztológiai vizsgálat eredményeit a 6. táblázat részletezi. A gyomorból, a vékonybélből és a hólyagból vett minden szövettani minta normális morfológiát mutatott a hólyag-megnagyobbításkor.

A csoport (gasztrocisztoplasztika): Mindkét augmentált hólyag normál morfológiát mutatott 4 hónappal a műtét után. Nyolc és 12 hónappal a műtét után krónikus gyulladást észleltünk mindkét állat saját hólyagrészében. Diszpláziát az egyik állat hólyagjában észleltünk {1. állat}. A PCNA index 38-40%-nak adódott.

B csoport (kolocisztoplasztika): Mindkét augmentált hólyag normális morfológiát mutatott 4 hónappal a műtét után. Nyolc és 12 hónappal a műtétet követően mindkét állat eredeti hólyagjában krónikus gyulladást észleltünk. Az egyik kolonszegmentumban diszpláziát észleltünk {3. állat}. A PCNA index ebben a csoportban 35-40% volt.

C csoport (kompozit hólyag): A kompozit hólyag gyomorrészében 4 hónappal a műtétet követően végzett cisztoszkópia során fekélyt észleltünk, ami a nyomonkövetési idő végére (12 hónap) spontán gyógyult {9. állat}. A műtétet követően 4 hónappal 6 kompozit hólyag mutatott normális morfológiát mind a gyomor, mind a bél és mind az eredeti hólyagrészekben {5-7 és 10-12. állatok}. Krónikus gyulladást egy állat saját hólyagrészében {11. állat} és egy másik állatban a kompozit hólyag kolon részében {12. állat} észleltünk.

Nyolc hónappal a műtét után 5 állat hólyagjában krónikus gyulladás volt megfigyelhető {5,7,8,11 és 12. állat}. Három állat {5,7 és 11. állat} saját hólyagrészében, és kettő bélrészben {8 és 12. állat} is gyulladást figyeltünk meg. Tizenkét hónappal a plasztika után krónikus gyulladást észleltünk, 4 állat kolon részében {5,7,8 és 9. állat} illetve két állat gyomorszegmentjében {6 és 10. állat}, valamint egy állat saját hólyagrészében is {11. állat}. Diszpláziát 3 állat neocisztájának bélrészében {5,10 és 11. állat} és egy állat gyomor-szegmentumában {6. állat} találtunk. Egy adenomát találtunk a kolonrészben {5. állat} és egy low grade diszpláziát egy másik állat hólyagjának gyomorrészében {12. állat} (13. ábra). A PCNA index a gyomor-szegmentum hámján 85-90%-nak, a kolon -szegmentum hámján 70% volt.

Állat száma	Hólyagmegnagyob-bítás tipusa / csoport	Zéró minta	4 hónap	8 hónap	12 hónap
1	GCP A csoport	N	N	H=Gyulladás Gy=N	H=Gyulladás, Diszplázia Gy=N
2	GCP A csoport	N	N	H=Gyulladás Gy=N	H=Gyulladás Gy=N
3	CCP B csoport	N	N	H=Gyulladás V=N	H=N V=Gyulladás, Diszplázia PCNA: 35-40%
4	CCP B csoport	N	N	H=Gyulladás V=N	H=N V=Gyulladás
5	Kompozit C csoport	N	N	H=Gyulladás V=N Gy=N	H=N V=Krónikus gyulladás, adenoma, osteoplastikus metaplasia Gy=N
6	Kompozit C csoport	N	N	N	H=N V=N Gy=Gyulladás, Diszplázia PCNA: 40-45%
7	Kompozit C csoport	N	N	H=Gyulladás V=N Gy=N	H=N V=Gyulladás Gy=N
8	Kompozit C csoport	N	H=N V=Gyulladás Gy=N	H=N V=Gyulladás Gy=N	H=N V=Gyulladás Gy=N
9	Kompozit C csoport	N	H=N V=N Gy=Ulceratio	N	H=N V=Gyulladás, Diszplázia Gy=N
10	Kompozit C csoport	N	N	N	H=N V= Diszplázia Gy=Gyulladás
11	Kompozit C csoport	N	H=Gyulladás V=N Gy=N	H=Gyulladás V=N Gy=N	H=Gyulladás V= Diszplázia Gy=N PCNA: 20-25%
12	Kompozit C csoport	N	N	H=N V=Gyulladás Gy=N	H=N V=N Gy=low grade diszplázia PCNA: 95-100%

6. táblázat. Rutin szövettani vizsgálatok (hematoxilin-eosin festés) eredményei kutyákban a 12 hónapos nyomonkövetési idő során (N=normális, GCP= gasztrocisztoplasztika, CCP= kolocisztoplasztika, kompozit=kompozit hólyag, H=eredeti hólyagrész, V=vastagbél szegmentum Gy=gyomorszegmentum).

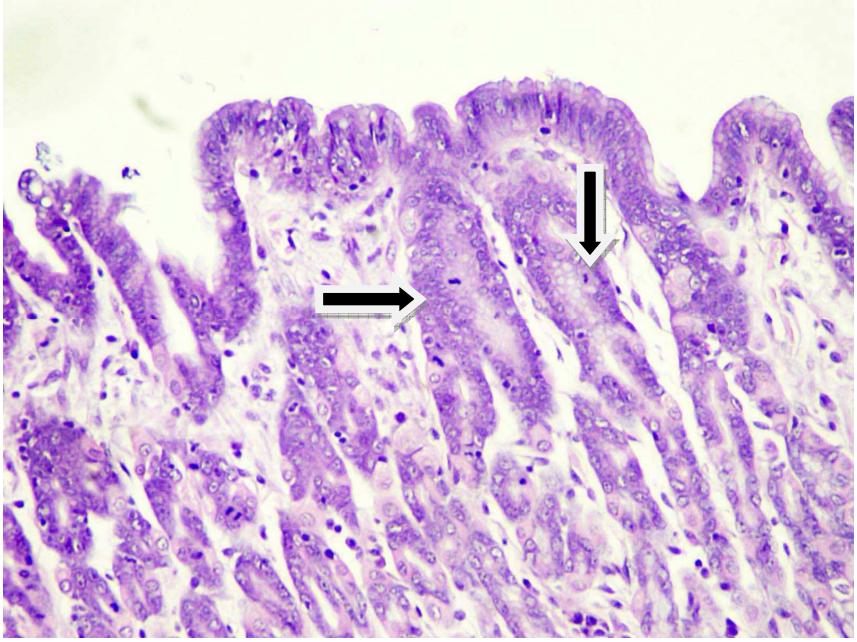

13. ábra: Low grade diszplázia kompozit hólyag kialakítását követően 12 hónappal kutyában a kompozit hólyag gyomor-szegmentumában (12. állat, HE, 40x). A nyilak az in situ karcinómát (CIS) jelölik.

A vizeletanalízis a nyomonkövetés során minden állatban végig szignifikáns bakteriuriát mutatott (>10^5 baktérium/ml). A vér- és vizelet -vizsgálatok eredményei a minták alacsony száma folytán nem voltak statisztikailag értékelhetőek.

6.2.2. Immunhisztológiai vizsgálatok

A 7. táblázat a Muc-1 és -2 fehérje expressziójának változásait szemlélteti beagle kutyákban a cisztoplasztikát, illetve a kompozit hólyag kialakítását követő 12 hónap alatt. A statisztikai elemzés a vastagbélminták Muc-1 fehérje expressziójában szignifikáns csökkenést mutattak mind a B (kolocisztoplasztika), mind a C csoport (kompozit) állataiban a műtéteket

követően 4, 8 és 12 hónappal (p<0,0001). A kolonból vett minták Muc-2 fehérje expressziójában szignifikáns változást nem észleltünk.

A vizsgált szövet tipusa	***A műtéttől eltelt idő***			
	Zéró minta	**Post. op. 4. hónap**	**Post. op. 8. hónap**	**Post. op. 12. hónap**
Gyomor *gasztrocisztoplasztika (A csoport) és Kompozit hólyag (C csoport)*	Muc 1 Muc 2	Muc 1 ↓ Muc 2 ↓↓*	Muc 1 ↓ Muc 2 ↓*	Muc 1 ↓ Muc 2 ↓↓↓*
Vastagbél *Kolocisztoplasztika (B csoport) és Kompozit hólyag (C csoport)*	Muc 1 Muc 2	Muc 1 ↓* Muc 2 ↓	Muc 1 ↓↓* Muc 2 ↓	Muc 1 ↓↓↓* Muc 2 ↓

7. táblázat: A Muc-1 és 2 fehérje szintek változása gyomor- és vastagbél-szegmentumokban a cisztoplasztikát követő 12 hónapos nyomonkövetés során. A mucin 1 és 2 fehérje expresszió csökkenésének mértékét a ↓ jelzik, a szignifikáns változásokat (p<0,005) *-gal jelöltük.

A gasztrocisztoplasztikán (A csoport) és kompozit húgyhólyagképzésen (C csoport) átesett állatokban a Muc-2 fehérje expressziója kevésbé markánsan, de szignifikánsan csökkent (p=0,03). A Muc-1 fehérje expressziójában gasztrocisztoplasztikát követően nem találtunk számottevő eltérést.

7. MEGBESZÉLÉS

7.1. Humán vizsgálatok

7.1.1. Hisztológiai vizsgálatok

Az értekezés ezen fejezete a Pécsi Tudományegyetem Gyermekgyógyászati Klinikájának Sebészeti osztályán az elmúlt 20 évben húgyhólyag megnagyobbításon vagy pótláson átesett betegek szövettani eredményeit elemzi.Hasonló hosszúságú és részletességű nyomonkövetésről az irodalomban nem találtunk utalást.

Vizeletdiverzió után kialakuló rosszindulatú daganatról először 1929-ben Coffey műtéteket követően számoltak be (60). Ezen műtét során az ureterek a vastagbélbe kerülnek beültetésre, így a vizelet és a széklet egyszerre, per anum távozik. A malignitás az ureter-vastagbél anasztomózis helyén alakult ki.

A húgyhólyag megnagyobbítását és pótlását követően kialakuló tumorképződés ismert szövődmény (1,3,38). Az általunk elérhető irodalomban 2009-ig 22 esetben irtak le hólyagmegnagyobbítást követően a rezervoárban kialakuló daganatot (37). A nem közölt esetek száma valószínűleg jóval nagyobb. Az irodalomban publikált adatok arra engednek következtetni, hogy a húgyhólyag megnagyobbításhoz használt tápcsatorna szakasz típusa fontos szerepet játszik a műtétek utáni tumor kialakulásban (61). Az irodalomban gasztrocisztoplasztika után 9 esetben, ileocisztoplasztika után 9, kolocisztoplasztika után 4 esetben jelent meg közlés tumorról (37, 62).

Azokban a betegekben, akikben malignitás jelent meg, döntő többségben hólyagtuberkulózis vagy schistosomiasis miatt történt az augmentáció (63). Ezen betegségekben, önmagukban is fokozott a tumor-képződés veszélye (64). Veleszületett betegség (MMC, extrófia) miatt végzett hólyagmegnagyobbítást követően kialakuló (rezervoárban létrejövő) malignitás incidenciáját az irodalom 5-7% közé teszi (2,3,31,37,53). Kolonnal végzett hólyagmegnagyobbítás után minden évtizedben 1,5%-kal nő a tumor kialakulásának valószínűsége (37). A gyomorral végzett húgyhólyag-megnagyobbítás fokozott kockázatot jelent a tumorképződés szempontjából. Gastrocisztoplasztikát követően minden évtizedben 2,5%-kal nő a tumor kialakulásának kockázata (37). Az augmentációt követően a tumorok átlagosan 15 és 25 év után jelennek meg a tápcsatorna szakasszal megnagyobbított hólyagban (3,37,38,52).

A Pécsi Gyermekklinika hólyagmegnagyobbított és pótolt beteganyagában (86 beteg) az augmentációt (80 beteg), illetve a hólyagpótlást (6 beteg) követően az első 10 évben nem volt malignus elváltozás megfigyelhető (1,65). Prospektív vizsgálataink eredményei - az első tíz évben még nem alakul ki malignitás - tükrözik az irodalom eddigi megfigyeléseit, mert beteganyagunkban mi is csak 11 év után észleltünk egy betegünkben in situ carcinomát. Ez a szám a nyomonkövetésünk folytatásával minden bizonnyal növekedni fog.

A húgyhólyagban megjelenő malignitás kialakulásának valószínűsége a 3.-4. évtizedtől húgyhólyag megnagyobbításon át nem esett betegekben megnő. Ezt a malignizálási folyamatot az augmentáció csak fokozza. Ilyen jellegű, nagy betaganyagon nyugvó, hosszútávú prospektív vizsgálatokról nem találtunk közlést az irodalomban. A fentiek miatt az augmentáción átesett betegek további, hosszútávú, több évtizedre kiterjedő nyomonkövetését tervezzük.

A nemzetközi irodalomban nincs elfogadott protokoll a hólyag-megnagyobbítás és -pótlást követően kialakuló malignitások időben történő felismerésére. A legtöbb szerző az évenkénti cisztoszkópiát javasolja képalkotó vizsgálatokkal is kiegészítve, a műtétet követő 10. posztoperatív évtől folyamatosan (évente- kétévente) (3,37). Az általunk alkalmazott protokoll szerint mi a műtétet követő 4. évtől rendszeres szövettani mintavételeket végzünk, hogy az esetleges tumorképződés folyamatát már korai stádiumban is nyomon tudjuk követni.

Gasztrocisztoplasztikát követően a H. pylori jelenlétét tették felelőssé a Haematuria-Dysuria Syndroma (HDS) és a szövettani elváltozások kialakulásáért (66). Ezért mi is vizsgáltuk a hólyagmegnagyobbításra használt gyomorszegmentum H. pylori fertőzöttségét. Celayir és mtsai a Helicobacter pylori és a HDS közötti összefüggést vizsgálták. Tìz gasztrocisztoplasztikán átesett betegből (5 fiú és 5 lány) négyben észleltek HDS-t. Ugyanezen betegek Helicobacter pylori szerologiai vizsgálata szintén pozitìv lett (66). A mi beteganyagunkban négy betegben észleltünk HDS-t. Ezen betegek szövettani mintái negativan festődtek Helicobacter pylori-re. A nyomonkövetés során e betegekben diszplázia, malignitás jelei nem voltak megfigyelhetőek. A betegek életkora 10,13,24 és 25 év volt, mikor a tünetek jelentkeztek. Fontos kérdés, hogy a Helicobacter pylori eradikációjával egy fontos kancerogén faktortól is megszabadítjuk-e a betegeket? Celayir és mtsai már a gastrocisztoplasztika elvégzése előtt gyógyszeres eradikációt javasolnak (66).

7.1.2. Immunhisztológiai vizsgálatok

Lee és mtsai mucinok és citokeratinok kifejeződését vizsgálták emésztőrendszeri tumorokban. Különféle daganatokban különböző mucin kifejeződési mintázatot találtak. Úgy

vélték, hogy ezek később hasznosak lehetnek szövettani diagnózis szempontjából (67). Eredményeik megegyeznek az általunk is észlelt változásokkal, vagyis a Muc-2 kifejeződésben igen szignifikáns csökkenés volt észlelhető gasztrocisztoplasztika és kompozit hólyag esetében.

Emberben a legtöbb vastagbélkarcinoma jobban festődik a Muc-1 fehérje elleni antitestekkel, mint az azonos egészséges szövet (68). Humán mintákból végzett Muc-1 vizsgálatok is ezt a megfigyelést igazolják, hiszen az idő előrehaladtával a Muc-1 fehérje expressziója a vastagbél-szegmentumokban növekedett, míg a normálisan meglévő Muc-2 fehérje csökkent (69).

7.1.3. Muc-1, Muc-2 gén expressziós vizsgálatok

Humán szövettani vizsgálatainkban a Muc-1 és -2 gén expressziójának változását és ezek neoplasztikus átalakulásával kapcsolatos összefüggését vizsgáltuk. Az irodalomban számos utalás létezik a muc gének és a kolon adenocarcinoma összefüggéséről (68-71). N'Dow és mtsai mucin gének (Muc-1-7) kifejeződését vizsgálták emberi szövetmintákban. Humán vizsgálataikban a Muc-1 gén, jelentős upreguláció́ját észlelték az augmentációra használt ileum szegmentumokban (71). Ezzel szemben mi a kolon szegmentumokban észleltünk számottevő Muc-1 upregulációt és Muc-2 downregulációt.

Zhang és munkatársai ileum adenocarcinomákban vizsgálták a Muc-1, -2, -5AC, villin és úgynevezett SIMA fehérjeszinteket, kontrollként kolorektális adenocarcinomákat használtak (56). Eredményeik megegyeznek a mi általunk is megfigyelt elváltozásokkal, miszerint a kolorektális adenokarcinoma erőteljes Muc-1 fehérje festődést mutat. Ugyanakkor a Muc-2 fehérje-festődés csökkenését ugyanezen szerzők nem találták olyan mértékben csökkentnek,

amilyent mi vizsgálatainkkal igazolni tudtuk. Ugyanezen tanulmány szerint a kolorektális adenocarcinomában az intenzív Muc-1 gén expresszió kedvezőtlen prognózist valószínűsít (56). Mivel anyagunkban csak egy in szitu karcinomát találtunk, mely a betegből eltávolításra került, és a nyomonkövetés során más betegben valódi tumor nem jelent meg, így a Muc-1 prognosztikai relevanciájáról a vizsgált esetszám mellett még nem merünk nyilatkozni. További, nagyobb esetszámú és hosszabb idejű nyomonkövetéses vizsgálatok azonban bizonyíthatnák az eddigi megfigyeléseink alapján tett feltételezésünket.

További tisztázatlan kérdés, hogy a mucin fehérjék expressziója miért változott meg vastabéllel végzett hólyagmegnagyobbítást követően és a vastagbéllel végzett hólyagpótlás után miért nem? Az egyik magyarázat az lehet, hogy kolocisztoplasztikát követően a kirekesztett, nyeles bélszegmentum az eredeti hólyag szegmentummal érintkezik és a két különböző típusú szövet találkozásánál aberráns jelátviteli mechanizmusok játszódnak le (37). A másik magyarázat az lehet, hogy vastagbéllel történő hólyagpótlás csak néhány esetben (6 beteg) történt, az esetszám itt túl kicsi ennek a kérdésnek a megválaszolására.

A betegeink további, prospektív nyomonkövetése és a mintákból történő további (hosszútávú) molekuláris biológiai vizsgálatok adhatnak majd választ a Muc-1 és -2 fehérjék expressziójában bekövetkezett változások prognosztikus értékelésére.

7.2. Állatkísérletek

7.2.1. Hisztológiai vizsgálatok

A húgyhólyag-megnagyobbítás után fellépő tumorok kialakulásának modellezésére számos vizsgálat történt. Little és mtsai Long-Evans patkányokban végeztek hólyagmegnagyobbítást gyomorral, ileummal és kolon deszcendenssel. A kísérletek végén (14-27 hónap után) a túlélő állatok leölésekor az augmentáción átesett hólyagban hyperplasztikus, metaplasztikus vagy proliferatív elváltozásokat találtak, döntően az anasztomózis vonalában (72).

Kompozit hólyagban a különböző szövetek elváltozásai egyszerre tanulmányozhatóak. Az irodalomban nem találtunk közléseket hasonló állatkísérletekről. A betegekben kényszerből, nem tudományos céllal történtek hasonló műtétek, úgynevezett re-augmentációk (42). Ezek során a korábban, általában béllel, megnagyobbított hólyag kapacitása elégtelennek bizonyult és ismételt megnagyobbítást végeztek gyomorral vagy bél-szegmentummal.

Általunk, beagle kutyában végzett állatkísérletek során, melyben egyszerre és egyidejűleg került sor gyomorral és vastagbéllel történő hólyagplasztika (kompozit hólyag) kialakításra, 12 hónapos nyomonkövetés során lehetőségünk adódott a tumorképződés folyamatának modellezésére mindkét szövet esetében. Döntően krónikus gyulladást találtunk, melyet követően metaplasztikus, diszplasztikus elváltozások, illetve egy kutyában in szitu adenokarcinoma jelent meg (69).

Klee és munkatársai patkányokban végeztek hólyagmegnagyobbító műtétet gyomor-szegmentummal (gasztrocisztoplasztika). Az állatok majdnem felében a megnagyobbìtott hólyagok gyomorrészében a mirigyek atrófiáját észlelték. A gyomor-szegment mellett fekvő

eredeti hólyagrészben polipoid és metaplasztikus átalakulást találtak tranzicionális epitélium különböző fokú hiperpláziájával és jelzett mukoid glanduláris metapláziával a 18 hónapos nyomonkövetés után (73). Ezek a megfigyelések megegyeznek a mi eredményeinkkel.

Spencer és mtsai ileummal vagy kolonnal nagyobbítottak meg a patkányhólyagokat. Ileummal végzett hólyagmegnagyobbitás után 4%, kolonnal végzett megnagyobbitás után 7%-os gyakorisággal találtak tranzicionális karcinomát. A tumorok fokálisak, noninvazivak voltak és az enterovezikális junkció mellett helyezkedtek el (74). Ezek a tanulmányok a mi eredményeinknek részben ellentmondanak, mivel mi a gyomorkarcinomát a gyomorszegmentumban, az adenomát a bél-szegmentumban és nem az anasztomózis vonalában észleltük.

Buson és mtsai gasztro-, ileo-, és szigmoideocisztoplasztikát végeztek patkányokban. Egy évvel a műtétet követően az állatok felében észleltek szuperificiális vagy multifokális tranzicionális metaplasiát. Papilláris hiperplázia kialakulását vagy az anasztomózis vonalban vagy a tranzicionális metaplázia területén találtak (75). Ezen tanulmány eredményei hasonlóak a mi megfigyeléseinkhez.

Felmerül a kérdés, hogy a vastagbéllel és a gyomorral egyszerre és egyidőben történő hólyagplasztika (kompozit hólyag) milyen előnyökkel jár, illetve jár-e egyáltalán számottevő előnyökkel a csak béllel vagy csak gyomorral történő augmentációval szemben. A kompozit hólyag kialakítása jelentős műtéti megterhelést jelent a csak gyomorral vagy csak vastagbéllel végzett augmentációval szemben. Emellett a hólyagmegnagyobbító műtéteket követő szövettani elváltozások kialakulását nem befolyásolja. Kompozit hólyag készítését követően is valószínűleg számolnunk kell a malignus elváltozások kialakulásával.

A Muc-1 és -2 fehérjeszintek mérése állatkísérletes modellben, kutyákban, is hasznos markernek bizonyult a kompozit hólyag készítését követően kialakuló malignitás korai előrejelzésében.

További kérdést vet fel, hogy a humán kísérletekben a Muc-2 fehérje expressziója csökkent, a Muc-1 pedig nőtt a vastagbéllel történt hólyagmegnagyobbítást követően, míg az állatkísérletekben mindkét fehérje expressziója csökkent. Ezt esetleg az ember és a kutya közötti faji különbségekkel magyarázható.

7.2.2 Immunhisztológiai vizsgálatok

Gitlin és mtsai kutyákban külön- külön, de nem egyszerre, ileummal és gyomorral végeztek hólyagmegnagyobbítást. A nyomonkövetés végén, 4 hónap múlva, a szövettani mintákban az anastomosis vonalban hyperplasticus urothel-szerű nyálkahártyát találtak, ami „ránőtt" a megnagyobbításra használt tápcsatorna szegmentum mirigyeire (76). Nyomonkövetésünk során a műtétet követően már 4 hónappal mi is észleltünk hasonló hiperplasztikus, tápcsatorna mirigyekre növő urotélt számos anasztomózis vonalban (69).

Mintáikat perjódsav-schiff, valamint indirekt peroxidáz reakcióval uroplakinokra, valamint mucin tartalomra is megfestették. A gastrointesztinális-urotél anasztomózis vonalban urothel hiperpláziát találtak, mely erősen festődött uroplakinra és mucin tartalomra is. Ez arra enged következtetni, hogy az urothelsejtek az enterikus epithéliummal konzisztens genotipikus változáson mentek keresztül (76).

Braasch és munkatársai egerekben végeztek ileocisztoplasztikát. Az állatokat 12 héttel a műtét után elaltatták és a mintákon rutin HE, valamint Ki 67 immunhisztológiai festést végeztek.

Eredményeik szerint kevesebb, mint 5 urotéliális sejtben észleltek Ki-67 festődést, ami nem utal megnövekedett sejtosztódásra (77). Ez a mi eredményeinknek ellentmond, mivel a mi mintáinkban a mitotikus indexek (PCNA) emelkedettnek bizonyultak. Ez következhet a nyomonkövetési idő rövidségéből, valamint abból is, hogy a PCNA és a Ki-67 index nem teljesen hasonlítható össze.

8. A TÉMÁBAN ELÉRT ÚJ EREDMÉNYEK ÖSSZEFOGLALÁSA

1. *Vékony-, vastagbéllel- valamint gyomor-szegmentummal végzett hólyagmegnagyobbítást követően rutin hisztologiai vizsgálatok alapján, és közel 15 éves prospektív nyomonkövetés során a műtéteket követő első tíz évben malignitás kialakulása az augmentált betegekben nagy valószínűséggel nem várható, de metaplasiával vagy praemalignus elváltozásokkal (diszplázia) már az első dekádban számolhatunk.*

2. *Humán szövettani mintákon végzett vizsgálatok szerint a vastagbéllel végzett hólyagmegnagyobbítást követően a Muc-1 fehérje expressziója jelentősen emelkedik a hólyagmegnagyobbításra használt szegmentumban, a Muc-2 expressziója pedig csökken.*

3. *Kolocisztoplasztikán átesett beteg polipoid megjelenést mutató in situ adenocarcinoma bioptátumának elemzésekor kiemelkedően magas Muc-1 fehérje szint és rendkivül alacsony Muc-2 szint észlelhető. Ugyanezen betegből származó korábbi minták vizsgálatakor, már a tumor megjelenése előtt, alacsony Muc-2 szint és magas Muc-1 fehérje szint jelenik meg, mely prognosztizálhatja a malignitás kialakulását, annak fokozott kockázatát.*

4. *Hólyagmegnagyobbított betegekből és kutyákból vett szövettani minták immunhisztologiai vizsgálata alapján a Muc-1 és -2 fehérjék műtét utáni szintjének nyomonkövetése segíthet a hólyagmegnagyobbitást követően kialakuló malignitás korai felismerésében.*

5. *Kutyákban gyomorral és vastagbéllel egyszerre és egyidejűleg végzett hólyagmegnagyobbítás (kompozit hólyag) során nem csökken a rezervoárban kialakuló szövettani elváltozások és az esetleges malignizáció kockázata.*

6. *Beagle kutyákban vastagbéllel vagy gyomorral végzett hólyagplasztika után a hólyagban, valamint a kompozit hólyag bélszegmensében mind a Muc-1, mind a Muc-2 fehérje szintje csökken a műtéttől eltelt idő előrehaladtával.*

9. IRODALMI HIVATKOZÁSOK

1. Kispal Z, Balogh D, Erdei O, Kehl D, Juhasz Z, Vastyan AM, Farkas A, Pinter AB, Vajda P: Complications after bladder augmentation or substitution in children: a prospective study of 86 patients. BJU Int. 2011;108:282-9.

2. Stein R, Wiesner C, Beetz R, Schwarz M, Thüroff JW: Urinary diversion in children and adolescents with neurogenic bladder: the Mainz experience Pediatr. Nephrol. 2005;20:920-25.

3. DeFoor WR, Heshmat S, Minevich E, Reddy P, Koyle M, Sheldon C: Long-Term Outcomes of the Neobladder in Pediatric Continent Urinary Reconstruction. J Urol. 2009;181:2689-93; discussion 2693-4.

4. Mehnert U, Nehiba M: Neurourologische Funktionsstörungen des unteren Harntraktes bei Erkrankungen des ZNS. Urologe A. 2012;51:189-97.

5. Guidelines on Paediatric Urology European Society for Paediatric Urology, European Association of Urology 2013

6. Mahanta K, Medhi B, Kaur B, Narasimhan KL: Comparative efficacy and safety of extended-release and instant-release tolterodine in children with neural tube defects having cystometric abnormalities. J Pediatr Urol. 2008;4:118-23.

7. Giramonti KM, Kogan BA, Halpern LF: The effects of anticholinergic drugs on attention span and short-term memory skills in children. Neurourol Urodyn. 2008;27:315–318.

8. Amend B, Hennenlotter J, Schäfer T, Horstmann M, Stenzl A, Sievert KD: Effective treatment of neurogenic detrusor dysfunction by combined high-dosed antimuscarinics without increased side-effects. Eur Urol. 2008;53:1021-8.

9. Almodhen F, Capolicchio JP, Jednak R, El Sherbiny M: Postpubertal urodynamic and upper urinary tract changes in children with conservatively treated myelomeningocele. J Urol. 2007;178:1479-82.

10. Guttmann L, Frankel H: The value of intermittent catheterisation in the early management of traumatic paraplegia and tetraplegia. Paraplegia. 1966 Aug;4(2):63-84.

11. Lapides J, Diokno AC, Silber SJ, Lowe BS: Clean Intermittent Self Catheterisation in the treatment of urinary tract disease. J Urol 1972; 107: 45461.

12. Maynard FM, Diokno AC: Urinary infection and complications during clean intermittent catheterisation following spinal cord injury. J Urol. 1984;132:943-6.

13. Bakke A, Vollset SE: Risk factors for bacteriuria and clinical urinary tract infection in patients treated with clean intermittent catheterisation. J Urol. 1993; 149: 527-31.

14. Kass EJ, Koff SA. Diokno AC, Lapides J: The significance of bacilluria in children on long-term intermittent catheterisations. J Urol. 1981;126: 223-5.

15. Stein R, Schröder A, Thüroff JW: Harnableitung bei Kindern Spezielle Berücksichtigung der Langzeitkomplikationen. Urologe A. 2011;50:557-65.

16. Guys JM, Henry G, Haddad M, Borrione C: Neurogenic Bladder in Children: Basic Principles, New Therapeutic Trends. Scand J Surg. 2011;100:256-63.

17. Pytel Ákos A vizelettárolási zavarok terminológiája. Katona Ferenc, Hamvas Antal,Klauber András (szerk.) Inkontinencia:Diagnosztika, Terápia, Rehabilitáció.pp.83-83. Medicina Könyvkiadó ZRT.Budapest

18. Pytel Ákos Vizelettárolási zavarok, inkontinencia, neurogén hólyagműködési zavarok. Tóth Csaba: Urológia. 357-372. Medicina Könyvkiadó ZRT. Budapest

19. Hagerty JA, Richards I, Kaplan WE: Intravesical electrotherapy for neurogenic bladder dysfunction: a 22-year experience. J Urol 2007;178:1680-3.

20. Katona F, Eckstein HB: Treatment of Neuropathic Bladder by Transurethral Electrical Stimulation. The Lancet. 1974;303:780-1.

21. MacDiarmid SA, Peters KM, Shobeiri SA, Wooldridge LS, Rovner ES, Leong FC, Siegel SW, Tate FB, Feagins BA: Long-term durability of percutaneous tibial nerve stimulation for the treatment of overactive bladder. J Urol. 2010;183:234-40.

22. Peters KM, Macdiarmid SA, Wooldridge LS, Leong FC, Shobeirei SA, Rovner ES, Siegel SW, Tate FB, Jarnagin BK, Rosenblatt PL, Feagins BA: Randomized trial of percutaneous tibial nerve stimulation versus extended release tolterodine: results from the overactive bladder innovative therapy trial. J Urol. 2009;182:1055-61.

23. Capitanucci ML, Camanni D, Demelas F, Mosiello G, Zaccara A, De Gennaro M: Long-term efficacy of percutaneous tibial nerve stimulation for different types of lower urinary tract dysfunction in children. J Urol. 2009;182:2056–61.

24. Oerlemans DJ, van Kerrebroeck PE: Sacral nerve stimulation for neuromodulation of the lower urinary tract. Neurourol Urodyn. 2008;27:28–33.

25. L ordêlo P, Teles A, Veiga ML, Correia LC, Barroso U Jr: Transcutaneous electrical nerve stimulation in children with overactive bladder: a randomized clinical trial. J Urol. 2010;184:683–689.

26. Guys JM, Haddad M, Planche D, Torre M, Luis-Borrione C, Breaud JJ: Sacral neuromodulation for neurogenic bladder dysfunction in children. J Urol. 2004;172:1673-6.

27. Neel KF, Salem M, Soliman S: Total endoscopic management (TEM approach) of children with noncompliant neuropathic bladder: a preliminary report. J Pediatr Urol. 2008; 4:124-6.

28. Bradley P Kropp and Earl Y Cheng: Bladder augmentation: current and future techniques pp. 871 in The Kelalis–King–Belman Textbook of Clinical Pediatric Urology © 2007 Informa Healthcare UK Ltd ISBN 10: 1 84184 504 3 ISBN 13: 978 1 84184 504 3 Distributed in the rest of the world by Thomson Publishing Services Cheriton House North Way Andover, Hampshire SP10 5BE, UK

29. Hautmann RE, AbolEnein H, Hafez K, Haro I, Mansson W, Mills RD, Montie JD, Sagalowsky AI, Stein JP, Stenzl A, Studer UE, Volkmer BG: World Health Organization (WHO) Consensus Conference in Bladder Cancer,. Urinary diversion. Urology 2007 Jan;69(1 Suppl):17-49

30. Porter MP, Penson DF. Health related quality of life after radical cystectomy and urinary diversion for bladder cancer: a systematic review and critical analysis of the literature. J Urol 2005 Apr;173(4):1318-22

31. Mingin GC, Nguyen HT, Mathias RS, Shepherd JA, Glidden D, Baskin LS: Growth and Metabolic Consequences of Bladder Augmentation in Children With Myelomeningocele and Bladder Exstrophy. Pediatrics. 2002;110:1193-8.

32. Wagstaff KE, Woodhouse CRJ, Duffy PG, Ransley PG: Delayed linear growth in children with enterocystoplasties. Br J Urol 1992; 69:314-7.

33. Feng AH, Kaar S, Elder JS: Influence of enterocystoplasty on linear growth in children with exstrophy. J Urol. 2002:167:2552-5.

34. Gros DAC, Dodson JL, Lopatin UA, Gearhart JP, Silver RI, Docimo SG: Decreased linear growth associated withintestinal bladder augmentation in children with bladder exstrophy. J Urol. 2000;164:917-20.

35. MacNeily AE, Jafari S, Scott H, Dalgetty A, Afshar K: Health related quality of life in patients with spina bifida: a prospective assessment before and after lower urinary tract reconstruction. J Urol. 2009;182:1984-91.

36. Vajda P, Kispal Z, Lenart I, Farkas A, Vastyan AM, Pinter AB: Quality of life: urinary bladder augmentation or substitution in children. Pediatr Surg Int. 2009;25:195-201.

37. Husmann DA: Malignancy after gastrointestinal augmentation in childhood. Ther Adv Urol. 2009;1:5-11.

38. Dixon BP, Chu A, Henry J, Kim R, Bissler JJ: Increased cancer risk of augmentation cystoplasty: Possible role for hyperosmolal microenvironment on DNA damage recognition: Mutat Res. 2009;670:88–95.

39. Castellan ME, Gosalbez R, Labbie A, Ibrahim E, Disandro M: Outcomes of continent catheterizable stomas for urinary and fecal incontinence: a comparison among different tissue options. BJU Int. 2005;95:1053-7.

40. Novak TE, Salmasi AH, Lakshmanan Y, Matthews RI, Gearhart JP: Bladder neck transsection for intractable pediatric urinary incontinence. J Urol. 2008;181:310-4.

41. DeFoor W, Minevich E, Reeves D, Tackett L, Wacksman J, Sheldon C: Gastrocystoplasty: long-term followup. J Urol. 2003;170:1647-9; discussion 1649-50.

42. Metcalfe P, Cain M, Kaefer M, Gilley DA, Meldrum KK, Misseri R: What is the need for additional bladder surgery after bladder augmentation in childhood? J Urol. 2006;176:1801-5; discussion 1805.

43. Metcalfe P, Casale A, Kaefer M. Spontaneous bladder perforations: a report of 500 augmentations in children and analysis of risk. J Urol. 2006;175:1466-70; discussion 1470-1.

44. Lopez Pereira P, Martinez Urrutia MJ, Lobato Romera R, Jaureguizar E: Should we treat vesicoureteral reflux in patients who undergo bladder augmentation for neuropathic bladder? J Urol. 2001;165:2259-61.

45. Danismend N: Quo vadis? Ureteric reimplantation or ignoring reflux during augmentation cystoplasty. BJU Int. 2004;94:379-80.

46. Juhasz Zs, Somogyi R, Vajda P; Oberritter Z, Fathi K, Pinter AB: Does the type of bladder augmentation influence the resolution of pre-existing vesicoureteral reflux? Urodynamic studies. Neurourol and Urodyn. 2008;27:412-6.

47. Chadwick Plaire J, Snodgrass WT, Grady RW, Mitchell ME: Long term follow-up of the Hematuria-Dysuria Syndrome. J Urol. 2000; 164:921-23.

48. Pope JC IV, Keating MA, Casale AJ, Rink RC: Augmenting the augmented bladder: treatment of the contractile bowel segment. J Urol. 1998;160:854-7.

49. Vajda P, Buyukunal CS, Soylet Y, Danismed N, Juhasz Z, Pinter AB: A therapeutic method for failed bladder augmentation in children: re-augmentation. BJU Int. 2006;97:816-9; discussion 819.

50. Stöhrer M, Blok B, Castro-Diaz D, Chartier-Kastler E, Del Popolo G, Kramer G, Pannek J, Radziszewski P, Wyndaele JJ: EAU Guidelines on Lower Urinary Tract Dysfunction. Eur Urol. 2009;56 81-88.

51. Hellstrom P, Tammela T, Lukkarinen O, Kontturi M: Efficacy and safety of clean intermittent catheterization in adults. Eur Urol. 1991;20:117-21.

52. Hamid R, Greenwell TJ, Nethercliffe JM, Freeman A, Venn NS, Woodhouse CRJ: Routine surveillance cystoscopy for patients with augmentation and substitution cystoplasty for benign urological conditions: is it necessary? BJU Int. 2009;104:392-5.

53. Kultz D, Chakravarty D: Hyperosmolality in the form of elevated NaCl but not urea causes DNA damage in murine kidney cells. Proc. Natl. Acad. Sci. U.S.A. 2001;98:1999–2004.

54. Lau KS, Weiss LM, Chu PG: Differential Expression of MUC1, MUC2, and MUC5AC in Carcinomas of Various Sites An Immunohistochemical Study. Am J Clin Pathol. 2004;122:61-9.

55. Castro MA, Ferreira U, Martins MH, Stoppiglia RM, Netto NR Jr: Histological and histochemical changes of the intestinal mucosa at the urothelial-enteric anastomotic site. Int Braz J Urol. 2006;32:222-7.

56. Zhang MQ, Lin F, Hui P, Chen ZME, Ritter JH, Wang HL: Expression of Mucins, SIMA, Villin, and CDX2 in Small intestinal Adenocarcinoma. Am J Clin Pathol. 2007;128:808-16.

57. Bergeron A, Champetier S, LaRue H, Fradet Y: MAUB Is a New Mucin Antigen Associated with Bladder Cancer. J Biol Chem. 1996;271:6933-40.

58. Ortiz J, Andre J: Understanding the Complexities of Kidney Transplantation (ISBN 978-953-307-819-9): Chapter 14:Augmentation Cystoplasty: in Pretransplant Recepients (Ashraf Abou-Elela)

59. Tom P. V. M. de Jong, Rafal Chrzan, Aart J. Klijn and Pieter Dik:Treatment of the neurogenic bladder in spina bifidaPediatric Nephrology 2008 Jun;23(6):889-96.

60. Hammer E: Cancer du colon sigmoide dix ans apres implantation des ureters d'une vessie exstropique. J Urol Nephrol (Paris). 1929;28:260-3.

61. Filmer R and Spencer J: Malignancies in bladder augmentations and intestinal conduits. J Urol. 1990;143:671-5.

62. Lin TP, Chen M, Hsu JM, Sheu JC: Adenocarcinoma arising from tubulovillous adenoma in a native bladder following gastrocystoplasty. Pediatr Surg Int. DOI 10.1007/s00383-013-3414-5

63. Greenwell TJ, Venn SN, Mundy AR: Augmentation Cystoplasty. BJU Int 2001;88:511-5.

64. Husmann DA, Rathboun SR: Long term followup of enteric bladder augmentations: The risk for malignancy. J Ped Urol. 2008;4:381-85.

65. Farkas A, Pinter A, Vajda P, Juhasz Zs, Vastyan A, Oberritter Zs: A húgyhólyag gyermekkorban végzett sebészi megnagyobbításának középtávú eredményei. Orv Hetil. 2001;142:1617-21.

66. Celayir S, Göksel S, Büyükünal SN: The relationship between Helicobacter pylori infection and acid-hematuria syndrome in pediatric patients with gastric augmentation. J Pediatr Surg. 1999;34:532-5.

67. Lee MJ, Lee HS, Kim WH, Choi Y, Yang M: Expression of Mucins and Cytokeratins in Primary Carcinomas of the Digestive System. Mod Pathol. 2003;16:403–410.

68. Devine PL, McGuckin MA, Birrell GW, Whitehead RH, Sachdev GP, Shield P, Ward BG: Monoclonal antibodies reacting with the MUC2 mucin core protein. Br J Cancer. 1993;67:1182-8.

69. Kispal ZF, Vajda P, Kereskai L, Jakab CS, Vastyan AM, Juhasz Z, Pinter AB: Composite urinary reservoir in dogs: histological findings. J Urol. 2012;187:1110-5.

70. Lesuffleur T, Zweibaum A, Real XF: Mucins in normal and neoplastic human gastrointestinal tissues. Crit Rev Oncol Hematol. 1994;17:153-180.

71. N'Dow J, Pearson JP, Bennett MK, Neal DE, Robson CE: Mucin gene expression in human urothelium and in intestinal segments transposed into the urinary tract. J Urol. 2000;164:1398-404.

72. Little JS Jr, Klee LW, Hoover DM, Rink RC: Long-term histopathological changes observed in rats subjected to augmentation cystoplasty. J Urol. 1994;152:720-4.

73. Klee LW, Hoover DM, Mitchell ME et al: Long term effects of gastrocystoplasty in rats. J Urol. 1990; 144:1283-7.

74. Spencer JR, Steckel J, May M, Marrun D, Hernandez K, Vaughn ED: Histological and bacteriological findings in long-term ileocystoplasty and colocystoplasty in the rat. J Urol. 1993;150:1321-5.

75. Buson H, Diaz DC, Manivel JC, Manivel JC, Jessurun J, Dayano M, Gonzalez R: The development of tumors in experimental gastroenterocystoplasty. J. Urol.1993;150:730-3.

76. Gitlin JS, Wu XR, Sun TT, Ritchey ML, Shafiro E: New Concepts Of Histological changes in experimental augmentation cystoplasty: Insights into the development of neoplastic transformation at the enterovesical and gastrovesical anastomosis. J Urol. 1992;162:1096-1100.

77. Braasch MR, Griffith TS, Cooper CS, Austin JC: Description of a novel murine model for ileocystoplasty and early histologic changes. ScientificWorldJournal. 2011;11:1325-31. doi: 10.1100/tsw.2011.127.

10. TOVÁBBI VIZSGÁLATI ÉS KUTATÁSI TERVEK

1. *Hosszútávú (20-30 év) nyomonkövetés és a prospektiv vizsgálatok folytatása szükséges a muc-1 és -2 fehérje prognosztikai szerepének tisztázására béllel és gyomorral történt hólyagmegnagyobbítást követően.*

2. *Betegek számának és a nyomonkövetési idő növekedésével nagy valószinűséggel találkozunk valódi tumorok (jellegzetes adenokarcinoma ill. uroepitélialis karcinóma) kialakulásával, mely lehetőséget ad az augmentáció után kialakuló neopláziák további tanulmányozására.*

3. *Állatkisérletes vizsgálatokat tervezünk végezni (knock out) kisebb testű állatokban (patkány vagy egér), melyekben a muc-1 muc-2 gének módositásával ezen markerek prognosztikai értéke tovább pontosítható.*

4. *Vizeletből nyert sejtek vizsgálata, (ún. nem invazív szűrőmódszer), kidolgozása humán anyagban és állatkísérletes modellben.*

11. KÖZLEMÉNYEK ÉS ELŐADÁSOK JEGYZÉKE

Közlemények az értekezés témaköréből

1. Kispál Z, Vajda P, Vástyán A, Juhász Zs, Pintér A: A húgyhólyag gyomorral és béllel történő egyidejű megnagyobbítása – kompozit hólyag (állatkísérletes modell). Magyar Urológia. 18:(4) pp. 230-6, 2006. IF: -
2. Kispal Z, Balogh D, Erdei O, Kehl D, Juhasz Z, Vastyan AM, Farkas A, Pinter AB, Vajda P: Complications after bladder augmentation or substitution in children: a prospective study of 86 patients. BJU Int. 108:(2) pp. 282-9, 2011. IF_{2011}: 2,844
3. Kispal Z, Vajda P, Kereskai L, Jakab CS, Vastyan A.M., Juhasz ZS, Pinter A.B.: Composite urinary reservoire in dogs: histological findings. J Urol. 187:(3) pp. 1110-5, 2012. IF_{2012}: 3,696
4. Kispál Z, Vástyán A, Pintér A, Vajda P, Jilling T: MUC-1 és -2-fehérje expressziójának változása kutyákban gyomorral és vastagbéllel egyidejűleg megnagyobbított húgyhólyagban. Gyermekgyógyászat. 63:(1) pp. 24-8, 2012. IF: -
5. Vajda P, Kispal Z, Lenart I, Farkas A, Vastyan AM, Pinter AB: Quality of life: Urinary bladder augmentation or substitution in children. Pediatr Surg Int, 2009, 25(2); 195-201. IF_{2009}: 0,945

Összesített impakt faktor: 7,485

Előadások az értekezés tárgyköréből

1. Kispal Z, Vajda P: Az életminőség hólyagmegnagyobbitó és pótló műtétek után. Házi TDK konferencia. Pécs, 2006.
2. Vajda P, Kispál Z, Farkas A, Vástyán A, Lénárt I, Kappéter B: Quality of Life in Patients and Parents following Urinary Bladder Augmentation and Substitution. National Congress of the Hungarian Association of Pediatric Surgeons. Kőszeg, 2006.
3. Kispál Z, Vajda P: Urinary bladder augmentation performed simultaneously with gastric and intestinal segment-An experimental model in dogs. International Student Congress on Medical Sciences. Groningen, The Netherlands, 2007.
4. Kispál Z, Vajda P: A húgyhólyag gyomor- és bél-szegmentummal egyidejűleg történő megnagyobbítása - új állatkísérletes model. Házi TDK konferencia. Pécs, 2007.

5. Kispál Z, Vajda P: A húgyhólyag gyomor- és bél-szegmentummal egyidejűleg történő megnagyobbítása - új állatkísérletes model. Országos TDK konferencia. Budapest, 2007.

6. Kispál Z, Vajda P: Húgyhólyag gyermek- és serdülőkorban végzett megnagyobbitásának sebészi szüvődményei. Spring session of Hungarian Association of Pediatric Surgeons, (Young investigators' Forum). Göd, 2009.

7. Kispal Z, Balogh D, Juhasz Zs, Vastyan AM, Farkas A, Pinter AB, Vajda P: Complications Following Bladder Augmentation or Substitution In Children - A Prospective Study of 86 Cases. 11th European Congress of Pediatric Surgery. Bern, Switzerland, 2010.

8. Kispal Z, Jilling T, Balogh D, Lovasz M, Vastyan AM, Farkas A, Pinter AB, Vajda P: Altered expression of muc 1 and 2 genes following urinary bladder augmentation or substitution in children as a predictive sign of malignancy. Spring session of Hungarian Association of Pediatric Surgeons (Young investigators' Forum). Pécs, 2011.

9. Kispal Z, Balogh D, Jilling T, Vastyan AM, Pinter AB, Vajda P: Changes of mucin gene expression (altered expression of mucin genes) in gastrointestinal mucosa used for creating a composite reservoir in dogs. 12th European Congress of Pediatric Surgery. Barcelona, 2011.

Egyéb, a témához nem kapcsolódó közlemény

1. Widhalm K, Dietrich S, Prager G, Silberhummer G, Orth D, Kispal Z: Bariatric surgery in morbidly obese adolescents: a 4-year follow-up of ten patients. Int J of Ped Obesity. 2008; 3 Suppl 1:78-82. IF_{2008}: 2.276

Egyéb, a témához nem kapcsolódó előadás és poszter

1. Kispál Z, Vástyán A, Kelemen D Sebészi beavatkozást igénylő pancreassérülés. Háziorvos továbbképzés. Pécs, 2008.

2. Kispál Z, Vástyán A, Kelemen D: Sebészi beavatkozást igénylő pancreassérülés. (Poszter) Fiatal Gyermekgyógyászok Kongresszusa. Kőszeg, 2009.

12. KÖSZÖNETNYILVÁNÍTÁS

Az értekezés szerzője köszönetet mond:

- Prof. Dr Horváth Örs Péternek, hogy a PhD programjába kerülhettem;
- Témavezetőmnek Dr Vajda Péter PhD-nek a segítségért és a mindenkori támogatásért;
- Prof. Dr Pintér Andrásnak a segítségért és a korrektúráért;
- Dr Magyarlaki Tamásnak (†) a kutyákon végzett laborvizsgálatokban nyújtott segítségéért;
- A PTE ÁOK Kísérletes Sebészeti intézetének;
- A PTE ÁOK Pathológiai intézetének;
- A PTE ÁOK Mikrobiológiai intézetének;
- Dr Polgár Beának az immunfestési módszer elsajátításáért;
- Dr Jilling Tamásnak az amerikai intézetében nyújtott segítségéért;
- Dr Kereskai Lászlónak a szövettani analízisért;
- Bornemissza Gergőnek a szövettani feldolgozásáért;
- Dr Jakab Csabának, (Szent István Egyetem, Állatorvos Tudományi kar) a kutya hisztológiáért;
- Balogh L Dánielnek a statisztikáért;
- Marla Isaacsnek, Simó Botondnak a támogatásért;

és végül, de nem utolsó sorban a PTE ÁOK Gyermekklinika Sebészeti osztályán dolgozóknak, akik az állatkísérletek végzésében, az anyaggyűjtésben és az eredmények értékelésében felbecsülhetetlen segítséget nyújtottak. Hálával tartozom szüleimnek, akik mindig és mindenben támogattak.